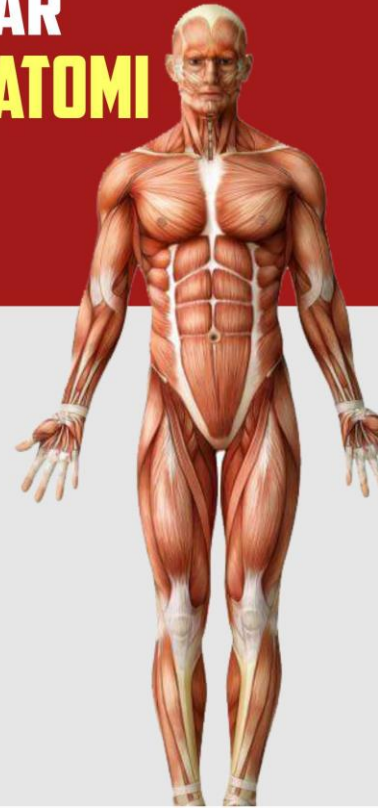

# BUKU AJAR ANATOMI



HESTY WIDOWATI, S.KEB.BD.,M.KEB  
EVI RINATA, S.ST. M.KEB

BUKU AJAR ANATOMI

HESTY WIDOWATI, EVI RINATA, M.KEB.



UMSIDA Press  
Universitas Muhammadiyah Sidoarjo  
Jl. Mojopahit No. 666B  
Sidoarjo, Jawa Timur

ISBN 978-623-6833-12-4



9 786236 833124



**BUKU AJAR**  
**ANATOMI**

**Penulis:**

Hesty Widowati, S.Keb., Bd.,M.Keb  
Evi Rinata, S.ST., M.Keb

**ISBN :**

978-623-6833-12-4

**Editor:**

Sri Mukhoddim Faridah Hanum, M.Kes.

**Design Sampul dan Tata Letak:**

Mochammad Nashrullah, S.Pd.  
Yoga Ammy Prajati, S.Kom

**Penerbit:**

UMSIDA Press  
Anggota IKAPI No. 218/Anggota Luar Biasa/JTI/2019  
Anggota APPTI No. 002 018 1 09 2017

**Redaksi**

Universitas Muhammadiyah Sidoarjo  
Jl. Mojopahit No 666B  
Sidoarjo, Jawa Timur

Cetakan Pertama, September 2020

©Hak Cipta dilindungi undang undang

Dilarang memperbanyak karya tulis ini dengan sengaja, tanpa ijin tertulis dari penerbit.

**BUKU AJAR  
ANATOMI**

**Oleh**

**Hesty Widowati, S. Keb., Bd., M.Keb.**

**Evi Rinata, S.ST., M.Keb.**



**Diterbitkan oleh : UMSIDA Press**

**UNIVERSITAS MUHAMMADIYAH SIDOARJO**

**2020**

## KATA PENGANTAR

Puji dan Syukur penulis ucapkan kepada Allah S.W.T atas limpahan nikmat dan karunianya karena penulis dapat menyelesaikan buku ini dengan baik. Shalawat dan salam selalu kami sampaikan kepada junjungan Nabi Muhammad SAW.

Buku ini merupakan buku ajar untuk mata kuliah anatomi bagi mahasiswa kesehatan. Buku ini dirancang sesuai untuk kebutuhan kurikulum mahasiswa kesehatan. Anatomi adalah ilmu yang mempelajari struktur tubuh. Dalam bidang kesehatan khususnya kebidanan, anatomi merupakan ilmu yang harus dikuasai oleh bidan karena menjadi dasar dari semua tindakan.

Secara umum buku ini dipaparkan dengan penjelasan yang sederhana sehingga mudah dipahami oleh mahasiswa kesehatan. Buku ini menjelaskan Topik-topik yang disajikan pada setiap bagian sesuai dengan sistematika logika mahasiswa. Topik yang sederhana dijelaskan sebelum menjelaskan topik yang lebih rumit, dilengkapi dengan latihan soal di setiap topik untuk evaluasi kemampuan mahasiswa.

Tim penulis mengucapkan terimakasih kepada:

- %1. Sri Mukhodim Faridah Hanum, SST., MM., M.Kes., Dekan Fakultas Ilmu Kesehatan yang memberikan arahan dan motivasi kepada penulis dalam menyelesaikan buku ajar ini.
- %1. Siti Cholifah, SST., M.Keb, Kaprodi Pendidikan Profesi Bidan yang telah memberikan dukungan untuk menyusun buku ajar ini.

%1. Rekan-rekan dosen pengampu Mata Kuliah Anatomi yang telah berbagi pengalaman dalam mengampu mata kuliah tersebut.

Kehadiran buku ini diharapkan dapat menjadi bekal ilmu bagi calon bidan profesional khususnya tentang anatomi tubuh manusia.

Saran dan kritik sangat penulis harapkan untuk mewujudkan buku ajar Anatomi yang lebih baik dan tentunya sesuai dengan amanat peraturan yang berlaku. Terimakasih.

Tim Penulis

## DAFTAR ISI

<b>HALAMAN JUDUL</b> .....	<b>i</b>
<b>KATA PENGANTAR</b> .....	<b>ii</b>
<b>DAFTAR ISI</b> .....	<b>iii</b>
<b>BAB 1 Konsep Dasar Anatomi Tubuh Manusia</b> .....	<b>1</b>
A.Pendahuluan .....	1
B.Klasifikasi Anatomi .....	1
C.Struktur Organisasi tubuh manusia .....	2
D.Ciri khas manusia sebagai makhluk hidup .....	2
E.Istilah dasar anatomi .....	5
<b>BAB 2 Sistem Musculoskeletal</b> .....	<b>13</b>
A.Pendahuluan .....	13
B.Tulang .....	13
C.Sendi .....	39
D.Otot .....	42
<b>BAB 3 Sistem Kardiovaskuler</b> .....	<b>52</b>
A.Pendahuluan .....	52
B.Jantung.....	52
C.Darah .....	58
D.Pembuluh darah.....	64
<b>BAB 4 Sistem Pernafasan</b> .....	<b>69</b>
A.Pendahuluan .....	69
B.Hidung.....	69
C.Faring .....	71
D.Laring .....	73
E.Trakea .....	74
F.Bronkus dan bronkiolus.....	75
G.Paru-paru dan pleura.....	77
H.Otot Respirasi .....	78
<b>BAB 5 Sistem Pencernaan</b> .....	<b>81</b>
A.Pendahuluan .....	81
B.Aktifitas Sistem Pencernaan .....	81
C.Organ Sistem Pencernaan.....	82
D.Organ Aksesoris Sistem Pencernaan .....	93

<b>BAB 6 Sistem Perkemihan.....</b>	<b>100</b>
A.Pendahuluan .....	100
B.Ginjal .....	101
C.Ureter .....	104
D.Vesika urinaria .....	105
E.Uretra .....	106
<b>BAB 7 Sistem Integumen.....</b>	<b>110</b>
A.Pendahuluan .....	110
B.Kulit .....	110
C.Jaringan Penunjang.....	116
<b>BAB 8 Sistem Panca Indra.....</b>	<b>121</b>
A.Pendahuluan .....	121
B.Indra pendengaran .....	122
C.Indra penglihatan .....	125
D.Indra Pembau.....	129
E.Indra pengecapn .....	130
<b>BAB 9 Sistem Reproduksi .....</b>	<b>133</b>
A.Pendahuluan .....	133
B.Sistem Reproduksi Pria.....	134
C.Sistem Reproduks Wanita .....	139
<b>BAB 10 Sistem Endokrin .....</b>	<b>148</b>
A.Pendahuluan .....	148
B.Kelenjar endokrin utama .....	148
C.Hipotalamus .....	150
D.Kelenjar Hipofisis .....	152
E.Kelenjar Pineal .....	155
F.Kelenjar Thyroid .....	156
G.Kelenjar Paratiroid .....	157
H.Kelenjar Timus .....	158
I.Kelenjar Pankreas .....	159

J.Kelenjar Adrenal .....	162
K.Testis .....	163
L.Ovarium .....	165

**BAB 11 Sistem Immunologi ..... 170**

A.Pendahuluan .....	170
B.Mekanisme Pertahanan Tubuh Non Spesifik.....	171
C.Mekanisme Pertahanan Tubuh Spesifik .....	174
D.Respon imun didapat .....	177

**BAB 12 Sistem Limfatik ..... 181**

A.Pendahuluan .....	181
B.Fungsi system limfatik .....	183
C.Bagian Sistem Limfatik .....	183
D.Organ dan jaringan system limfatik .....	186

**BAB 13 Sistem Persyarafan ..... 194**

A.Pendahuluan .....	194
B.Pembagian Sistem Syaraf .....	194
C.Neuron .....	195
D.Sistem Syaraf Pusat .....	200
E.Sistem Syaraf Perifer .....	205

**DAFTAR PUSTAKA**

**BIODATA PENULIS**



**BATANG TUBUH DAN  
SUB-CAPAIAN PEMBELAJARAN MATA KULIAH**

<b>BAB</b>	<b>Sub-Capaian Pembelajaran Mata Kuliah</b>
BAB I konsep dasar ilmu anatomi tubuh manusia	%1. Mahasiswa mampu menjelaskan tentang definisi anatomi %1. Mahasiswa mampu menjelaskan struktur organisasi tubuh manusia %1. Mahasiswa mampu membedakan anatomi makroskopis dan mikroskopis %1. Mahasiswa mampu membedakan istilah yang lazim dipakai pada deskripsi anatomi.
BAB II Sistem Musculoskeletal	1. Mahasiswa mampu menjelaskan tentang tulang (Struktur, jenis, fungsi) 2. Mahasiswa mampu menyebutkan struktur kerangka anggota tubuh 3. Mahasiswa mampu memahami tentang Sendi dan Otot.
BAB III Sistem Kardiovaskuler	%1. Mahasiswa mampu menjelaskan tentang posisi anatomi jantung %1. Mahasiswa mampu menjelaskan tentang struktur anatomi dan bagian-bagian jantung %1. Mahasiswa mampu menjelaskan tentang darah dan pembuluh darah
BAB IV Sistem Pernafasan	1. Mahasiswa mampu menjelaskan tentang definisi respirasi eksternal dan internal, 2. Mahasiswa mampu menyebutkan dan menjelaskan organ-organ sistem pernafasan 3. Mahasiswa mampu menjelaskan tentang otot respirasi
BAB V Sistem	%1. Mahasiswa mampu menjelaskan tentang macam-macam aktifitas sistem pencernaan <span style="float: right;">1</span>

Pencernaan	<p>%1. Mahasiswa mampu menjelaskan struktur anatomi organ pencernaan (mulut, faring, eksofagus, lambung, usus halus, usus besar dan anus)</p> <p>%1. Mahasiswa mampu menjelaskan struktur anatomi organ aksesoris organ pencernaan (pankreas, hati kelenjar ludah, Kandung empedu)</p>
BAB VI Sistem Perkemihan	<p>%1. Mahasiswa mampu menjelaskan tentang peran sistem perkemihan</p> <p>%1. Mahasiswa mampu menyebutkan dan menjelaskan struktur anatomi organ Sistem Perkemihan (Ginjal, Ureter, Vesika Urinaria, Uretra)</p>
BAB VII Sistem Integumen	<p>%1. Mahasiswa mampu menjelaskan tentang peran sistem integumen</p> <p>%1. Mahasiswa mampu menyebutkan dan menjelaskan struktur anatomi kulit</p> <p>%1. Mahasiswa mampu membedakan sel dan jaringan di kulit</p> <p>%1. Mahasiswa mampu menyebutkan dan menjelaskan jaringan penunjang sistem integument (rambut, kuku)</p>
BAB VIII Sistem Panca Indra	<p>%1. Mahasiswa mampu menjelaskan tentang peran sistem panca indra</p> <p>%1. Mahasiswa mampu menyebutkan dan menjelaskan struktur anatomi organ system panca indra (telinga, mata, hidung, dan lidah)</p>
BAB IX Sistem Reproduksi	<p>%1. Mahasiswa mampu menjelaskan tentang peran sistem reproduksi</p> <p>%1. Mahasiswa mampu menyebutkan dan menjelaskan organ dan struktur anatomi sistem reproduksi pria</p> <p>%1. Mahasiswa mampu menyebutkan dan menjelaskan organ dan struktur anatomi sistem reproduksi wanita</p>
BAB X	<p>%1. Mahasiswa mampu menjelaskan tentang definisi</p>

Sistem Endokrin	<p>dan sifat-sifat hormon</p> <p>%1. Mahasiswa mampu menjelaskan macam-macam kelenjar endokrin dan menunjukkan letaknya.</p> <p>%1. Mahasiswa mampu menyebutkan macam-macam hormon yang dihasilkan dari masing-masing kelenjar endokri</p> <p>%1. Mahasiswa mampu membedakan struktur anatomi kelenjar endokrin</p>
BAB XI Sistem Imunologi	<p>%1. Mahasiswa mampu menjelaskan definisi imunitas</p> <p>%1. Mahasiswa mampu membedakan pertahanan tubuh non spesifik dan spesifik</p> <p>%1. Mahasiswa mampu menyebutkan dan menjelaskan macam-macam pertahanan tubuh non spesifik dan spesifik</p> <p>%1. Mahasiswa mampu membedakan macam-macam imunitas</p>
BAB XII Sistem Limfatik	<p>%1. Mahasiswa mampu menjelaskan tentang definisi sistem limfatik</p> <p>%1. Mahasiswa mampu menjelaskan fungsi sistem limfatik</p> <p>%1. Mahasiswa mampu menyebutkan dan menjelaskan bagian dan organ-organ sistem limfatik</p>
BAB XIII Sistem Parsyarafan	<p>%1. Mahasiswa mampu menjelaskan peran system persarafan</p> <p>%1. Mahasiswa mampu menguraikan pembagian system saraf</p> <p>%1. Mahasiswa mampu menjelaskan tentang neuron</p> <p>%1. Mahasiswa mampu menyebutkan dan menjelaskan struktur anatomi dan bagian sistem saraf pusat</p> <p>%1. Mahasiswa mampu menyebutkan dan menjelaskan struktur anatomi dan bagian sistem saraf perifer</p>

**Tujuan Pembelajaran / Sub Capaian Pembelajaran Mata Kuliah**

- %1. Mahasiswa mampu menjelaskan tentang definisi anatomi
- %1. Mahasiswa mampu menjelaskan struktur organisasi tubuh manusia
- %1. Mahasiswa mampu membedakan anatomi makroskopis dan mikroskopis
- %1. Mahasiswa mampu membedakan Istilah yang lazim dipakai pada deskripsi anatomi.

**DEFINISI ANATOMI**

Kata anatomi berasal dari bahasa Yunani yang artinya “membuka suatu potongan”. Anatomi adalah ilmu yang mempelajari struktur tubuh manusia dan hubungan fisik dari sistem tubuh yang terlibat, contoh : mempelajari organ jantung serta letaknya di dalam tubuh manusia.

Anatomi merupakan serangkaian ilmu pengetahuan tentang susunan dan bagian-bagian tubuh yang membentuk suatu sistem fungsional dalam keadaan normal. Pengetahuan setiap hal yang normal merupakan perasat penting untuk mempelajari hal yang abnormal (patologis) dalam setiap perubahan struktur tubuh.

**KLASIFIKASI ANATOMI**

Anatomi dibagi menjadi dua, dilihat dari aspek yang dipelajari yaitu :

### (%1) Anatomi mikroskopik

Mempelajari suatu struktur yang hanya bisa dilihat dengan bantuan alat. Anatomi mikroskopik dibedakan menjadi sitologi dan histologi. Sitologi mempelajari tingkat molekul atau struktur sel, sedangkan histologi mempelajari tingkat jaringan dengan mikroskop elektron.

### (2) Anatomi makroskopik.

Anatomi makroskopik mempelajari struktur yang relatif besar dan dapat diketahui tanpa alat bantu, berbagai pendekatan dalam mempelajari makroskopis antara lain yaitu anatomi permukaan (mempelajari bentuk umum dan bagian-bagian yang dangkal), anatomi regional (berfokus pada area spesifik seperti kepala, leher, dan ruas tulang belakang), anatomi sistemik (mempelajari struktur organ yang berfungsi secara bersama-sama seperti sistem pernafasan, sistem persyarafan, sistem imunitas dll.), serta anatomi perkembangan (mempelajari perubahan dalam bentuk organ selama periode tertentu).

## **STRUKTUR ORGANISASI TUBUH MANUSIA**

Tubuh manusia terdiri dari beberapa organisasi, mulai dari yang paling sederhana sampai yang paling kompleks.

### 1) Level kimia

Ini merupakan level dasar yang terdiri dari atom dan molekul. Atom utama yang membangun tubuh manusia terdiri dari atom karbon (C), hydrogen (H), oksigen (O), nitrogen (N), fosfor (P), kalsium (Ca) dan sulfur (S). Sedangkan molekul utamanya adalah *deoksiribonukleat acid* (DNA).

### 2) Sel

Beberapa molekul yang ada akan bergabung membentuk sel. Sel merupakan bagian fungsional yang terkecil yang membangun

tubuh makhluk hidup. Ada banyak sel yang membangun tubuh manusia seperti, sel otot, sel saraf, dan sel epitel.

### 3) Jaringan

Jaringan dibangun oleh beberapa sel yang berbeda yang memiliki fungsi tertentu. Ada 4 jaringan dasar pada tubuh manusia yaitu jaringan epitel, jaringan ikat, jaringan otot dan jaringan saraf.

### 4) Organ

Organ dibangun oleh gabungan beberapa jaringan yang berbeda yang memiliki fungsi tertentu.

### 5) Sistem organ

Sistem organ dibangun oleh gabungan beberapa organ yang kemudian akan melakukan fungsi tertentu dalam mempertahankan kondisi homeostatis.

### 6) Organisme

Individu manusia yang terdiri dari berbagai sistem organ yang secara dinamis dan berkesinambungan menjaga agar dapat menjalankan fungsi hidupnya.

Sistem organ tubuh manusia yang dipelajari dalam Anatomi Fisiologi yaitu sebagai berikut :

1. Sistem muskuloskeletal
2. Sistem integument
3. Sistem kardiovaskular
4. Sistem pernapasan
5. Sistem pencernaan
6. Sistem perkemihan
7. Sistem panca indera
8. Sistem limfatik
9. Sistem imunitas
10. Sistem persarafan
11. Sistem endokrin
12. Sistem reproduksi pria dan wanita

## CIRI KHAS MANUSIA SEBAGAI MAKHLUK HIDUP

Manusia memiliki beberapa proses dasar yang merupakan ciri sebagai makhluk hidup, yaitu :

### (%1) Metabolisme

Metabolisme adalah serangkaian reaksi kimia yang terjadi di dalam tubuh. Terdiri dari anabolisme dan katabolisme. Anabolisme adalah reaksi penggabungan molekul sederhana menjadi molekul yang kompleks. Contoh reaksi anabolisme adalah pembentukan glikogen yang berasal dari glukosa. Pada reaksi ini membutuhkan sejumlah energy. Katabolisme adalah reaksi penguraian molekul yang kompleks menjadi molekul yang sederhana. Reaksi ini melepaskan sejumlah energi. Contoh reaksi ini adalah proses pencernaan makanan.

### (%1) Responsive

Responsive adalah kemampuan tubuh manusia untuk mendeteksi dan merespon segala perubahan yang terjadi pada tubuh manusia. Contohnya adalah penurunan suhu tubuh ataupun kenaikan suhu tubuh. Pada penurunan suhu tubuh maka akan terjadi proses menggigil sehingga terjadi kenaikan suhu akibat kontraksi otot rangka.

### (%1) Tumbuh

Tumbuh adalah meningkatnya ukuran tubuh manusia. Hal ini terjadi karena meningkatnya jumlah dan ukuran sel tubuh.

### (%1) Berkembang

Berkembang adalah bertambahnya fungsi tubuh. Contohnya adalah perkembangan cikal bakal sel darah (stem sel) menjadi eritrosit, leukosit dan trombosit.

### (%1) Reproduksi

Reproduksi sebagai ciri manusia mengacu kepada pembentukan sel baru untuk mengganti jaringan yang rusak atau untuk menghasilkan individu yang baru.

## (%1) Bergerak

Setiap makhluk hidup pasti bergerak. Pergerakan terjadi pada tingkat organel sel, organ dan perpindahan individu manusia. Contohnya adalah koordinasi gerak yang terjadi antara otot kaki dan tangan pada saat perpindahan tempat.

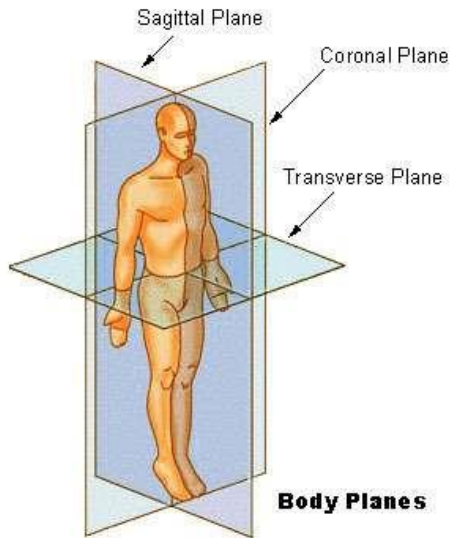
## ISTILAH DASAR ANATOMI

### (%1) Posisi Tubuh

Istilah	Arti
Posisi anatomi (berdiri)	Pada posisi ini tubuh lurus dalam posisi berdiri dengan mata juga memandang lurus. Telapak tangan menggantung pada sisi-sisi tubuh dan menghadap ke depan. Telapak kaki juga menunjuk ke depan dan tungkai kaki lurus sempurna. Posisi anatomi sangat penting karena hubungan semua struktur digambarkan dengan asumsi berada pada posisi anatomi.
Posisi supinasi (terlentang)	Pada posisi ini tubuh berbaring dengan wajah menghadap ke atas. Semua posisi lainnya mirip dengan posisi anatomi dengan perbedaan hanya berada di bidang horisontal daripada bidang vertikal.
Posisi pronasi (tengkurap)	Pada posisi ini, punggung menghadap ke atas. Tubuh terletak pada bidang horisontal dengan wajah menghadap ke bawah.
Posisi litotomi	Pada posisi ini tubuh berbaring terlentang, paha diangkat vertikal dan betis lurus horizontal. Tangan biasanya dibentangkan seperti sayap. Kaki diikat dalam posisinya untuk mendukung lutut dan pinggul yang tertekuk. Ini adalah posisi pada banyak prosedur kebidanan.



## (%1) Bidang Anatomi



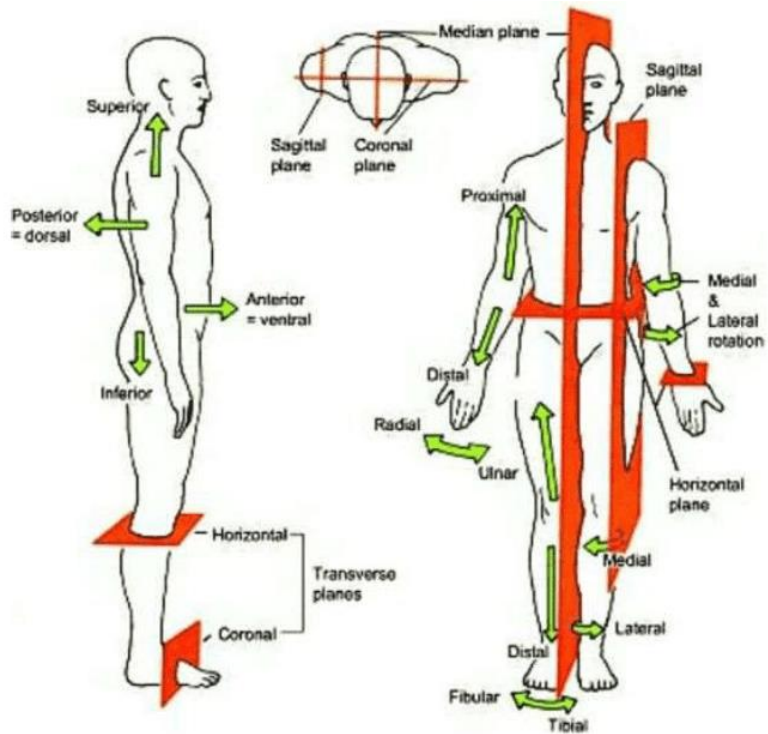
Gambar 1.1 Bidang Tubuh Manusia

(Sumber: suwekprabhayoga.wordpress.com/gerak-anatomis/)

Istilah	Arti
Bidang median / sagital tengah	bidang yang membagi tepat tubuh menjadi bagian kanan dan kiri.
Bidang sagital (Bidang Paramedian):	bidang yang membagi tubuh menjadi dua bagian dari titik tertentu (tidak membagi tepat dua bagian). Bidang ini sejajar dengan bidang median.
Bidang horizontal (Transversalis):	bidang yang terletak melintang melalui tubuh (bidang X-Y). Bidang ini membagi tubuh menjadi bagian atas (superior) dan bawah (inferior).
Bidang koronal (Frontalis)	bidang vertikal yang melalui tubuh, letaknya tegak lurus terhadap bidang median atau sagital. Membagi tubuh menjadi bagian depan (frontal) dan belakang (dorsal).

(%1) Istilah Letak/ Sikap Anatomi

Istilah	Arti
Superior	Atas
Inferior	Bawah
Kranial (Cranialis)	lebih dekat pada kepala (Bagian kepala)
Kaudal (Caudalis):	lebih dekat pada kaki/ ekor (Bagian ekor)
Anterior	Depan
Posterior	Belakang
Superfisial	dangkal
Profunda	lebih jauh dari permukaan (Dalam)
Medial (Medialis)	tengah
Lateral (Lateralis)	Luar; samping



Gambar 1.2 Sikap Anatomi  
(Sumber:Tortora And Derrickson, 2010)

Proksimal	Atas / pangkal
Distal	Bawah / Ujung
Internal	Bagian dalam
Eksternal	Bagian luar
Dekstra	Kanan
Sinistra	Kiri
Asendens	bagian yang naik
Desendens	bagian yang turun
Ventral	bagian depan ruas tulang belakang
Sentral	Bagian pusat
Dorsal	Bagian belakang ruas tulang belakang (Dorsalis posterior: lebih ke belakang (dorsum= punggung, posticus= belakang)).
Viseral	Selaput bagian dalam
Parietal	Selaput bagian luar.
Transversal	melintang.
Longitudinal	membujur/ ke arah ukuran panjang.
Perifer	bagian yang pinggir/ tepi.
Sagittalis	tegak lurus pada bidang frontalis.
Preaksial	menunjukkan sisi radial atau tibial pada anggota badan.
Postaksial	menunjukkan sisi ulna atau fibular pada anggota badan.
Volaris	ke arah telapak tangan.
Plantral (Plantaris)	ke arah telapak kaki/ plantar pedis (anggota gerak bawah).
Palmar	ke arah Palmaris manusia (anggota gerak atas).
Ulnar (Ulnaris)	ke arah ulna (tulang hasta).
Radial (Radialis)	ke arah radius (tulang pengumpil).
Tibial	ke arah tibia (tulang kering).
Fibular	ke arah fibula (tulang betis).
Fleksor	permukaan anterior anggota badan atas dan permukaan posterior anggota badan bawah.
Ekstensor	permukaan posterior anggota badan atas dan permukaan anterior anggota badan bawah.

(%1) Istilah Arah Gerakan

Istilah	Arti
Fleksi	gerak menekuk atau membengkokkan.
Ekstensi	gerakan untuk meluruskan.
Adduksi	gerakan mendekati tubuh.
Abduksi	gerakan menjauhi tubuh.
Elevasi	gerakan naik atau angkat.
Depresi	gerakan turun.
Inversi	memiringkan telapak kaki ke dalam tubuh.
Eversi	memiringkan telapak kaki ke luar
Supinasi	menengadahkan pergelangan tangan
Pronasi	menelungkupkan pergelangan tangan
Endorotasi	Gerakan memutar ke dalam pada tulang yang bersendi (rotasi)
Eksorotasi	Gerakan memutar ke luar.
Sirkumduksi	Gerakan gabungan dari fleksi, ekstensi, abduksi dan adduksi
Rotasi	Gerakan memutar sendi

(%1) Istilah Bagian Lengkung, Lobang, Saluran, Ruangan

Istilah	Arti
Fossa	lengkungan
Fossula	Fossa yang kecil
Fovea	lengkungan dangkal, lesung
Foveola	fovea yang kecil
Sulcus	lekukan
Incisura	takik/ torehan
Fissura	celah, robekan
Foramen	Lubang
Canalis	Saluran, pipa
Ductus	Pembuluh
Meatus	Liang
Cavum	Rongga besar

(%1) Istilah Bagian Yang Menonjol

Processus	Nama umum untuk taju (tonjolan)
Kondilus	benjolan
Spina	berduri, berujung tajam (Taju yang tajam )
Tuber	benjolan
Tuberculum	Bulat benjolan bulat yang kecil
Crista	Gerigi, tepi, sisir
Pecten	bagian pinggir yang menonjol
Condylus	Tonjolan bulat diujung tulang
Epicondylus	Benjolan pada condylus
Cornu	Tanduk
Linea	Garis

(%1) Istilah Warna

Istilah	Arti
Alba	putih
Nigra	hitam, gelap
Rubra	merah
Grisea	abu-abu
Lutea, flava	kuning
Kloros	hijau

## SIMPULAN

Anatomi adalah ilmu yang mempelajari struktur tubuh manusia dan hubungan fisik dari sistem tubuh yang terlibat, contoh : mempelajari organ jantung serta letaknya di dalam tubuh manusia. Dilihat dari aspek yang dipelajari anatomi dibagi menjadi dua yaitu Anatomi mikroskopik, mempelajari suatu struktur yang hanya bisa dilihat dengan bantuan alat dan Anatomi makroskopik, anatomi makroskopik mempelajari struktur yang relatif besar dan dapat diketahui tanpa alat bantu.

Tubuh manusia terdiri dari beberapa organisasi, mulai dari atom, molekul, sel, jaringan, organ dan system organ yang membentuk satu individu manusia. Sistem organ tubuh manusia

yang dipelajari dalam Anatomi Fisiologi yaitu Sistem muskuloskeletal, Sistem integument, Sistem kardiovaskular, Sistem pernapasan, Sistem pencernaan, Sistem perkemihan, Sistem panca indera, Sistem limfatik, Sistem imunitas, Sistem persarafan, Sistem endokrin dan Sistem reproduksi pria dan wanita.

Beberapa istilah dasar anatomi yang wajib dipelajari adalah istilah-istilah yang terkait dengan posisi anatomi, bidang anatomi, letak/ sikap anatomi, arah gerakan, istilah bagian lengkung, lobang, saluran, ruangan, bagian yang menonjol dan warna.

### LATIHAN SOAL

1. Tingkatan organisasi dalam tubuh manusia yang merupakan kumpulan dari sel adalah...
  - A. Tingkat kimia
  - B. Tingkat seluler
  - C. Tingkat jaringan
  - D. Tingkat organ
  - E. Tingkat sistem organ
2. Bidang khayal dalam posisi anatomi yang membagi tubuh menjadi bagian superior dan inferior adalah...
  - A. Pembelahan Transversal
  - B. Pembelahan Sagital
  - C. Pembelahan Koronal
  - D. Pembelahan Medial
  - E. Pembelahan Visceral
3. Istilah anatomi yang berarti gerakan ke arah atas...
  - A. Rotasi
  - B. Fleksio
  - C. Abduksi
  - D. Elevasi
  - E. Depresi
4. Telinga terletak ..... terhadap mata.
  - A. Lateral
  - B. Visceral

- C. Distal
  - D. Proksimal
  - E. Dorsal
5. Gerakan mendekati badan disebut...
- A. Fleksi
  - B. Abduksi
  - C. Adduksi
  - D. Ekstensi
  - E. Supinasi

### REFERENSI

- Wahyuningsih, Heni Puji., Kusmiyati, yeni. 2017. *Bahan Ajar Kebidanan ANATOMI FISILOGI*. Kemenkes RI
- Ross dan Wilson. 2017. *Dasar-dasar Anatomi dan Fisiologi*. Elsevier Singapore
- Irianto, koes. 2014. *Anatomi Dan fisiologi*. Bandung : Alfabeta
- Syaifudin. 2011. *Anatomi Tubuh Manusia untuk Mahasiswa Keperawatan*. Jakarta : Salemba Medika.
- Manaba Faizn. 2016. *Anatomi fisiologi*. Jakarta. Buku kedokteran EGC

**Tujuan Pembelajaran / Sub Capaian Pembelajaran Mata Kuliah**

1. Mahasiswa mampu menjelaskan tentang tulang (Struktur, jenis, fungsi)
2. Mahasiswa mampu menyebutkan struktur kerangka anggota tubuh
3. Mahasiswa mampu memahami tentang Sendi dan Otot.

**PENDAHULUAN**

Muskuloskeletal terdiri dari kata *musculo* atau muskular artinya otot-otot dan kata *skeletal* atau osteo artinya tulang kerangka tubuh (tulang dan sendi).

Muskulo dan skeletal merupakan satu kesatuan yang tidak terpisahkan karena tidak bisa bekerja sendiri. Muskulus atau otot merupakan organ tubuh yang secara fisiologis mampu berkontraksi ketika ada rangsangan sehingga mengakibatkan gerakan pada rangka tubuh. Komponen sistem muskuloskeletal diantaranya tulang, otot, ligament, tendon, dan persendian.

**TULANG**

Tulang merupakan jenis jaringan ikat yang kuat dan keras. Penyusun utamanya terdiri atas campuran garam kalsium (65%), terutama kalsium fosfat. Komponen selular tulang menyusun 2% massa tulang. Tubuh manusia dibentuk oleh skitar 206 tulang.



## **Fungsi Tulang**

- %1. Sebagai penyangga bagi tubuh untuk berdiri dan tempat melekatnya ligamen, otot, jaringan lunak dan organ.
- %1. Sebagai penggerak dengan membentuk persendian yang digerakkan oleh otot.
- %1. Sebagai tempat untuk menyimpan mineral seperti kalsium dan fosfat (*yellow marrow*).
- %1. Sebagai tempat produksi sel darah (*red marrow*).
- %1. Sebagai pelindung organ-organ internal dari trauma mekanis.

## **Jenis Tulang**

Berdasarkan bentuknya, tulang diklasifikasikan menjadi :

- %1. Tulang panjang  
Struktur umum tulang ini memiliki satu *diaphysis* (batang) dan dua *epifisis* (ekstremitas). Tulang ini meliputi tulang femur, tibia dan fibula.
- %1. Tulang Pendek  
Tulang yang ukurannya pendek. Contoh : tulang yang terdapat pada pangkal kaki, pangkal lengan, dan ruas-ruas tulang belakang, tulang karpal/pergelangan tangan.
- %1. Tulang Irregular  
Tulang dengan bentuk yang tak tentu. Contoh : vertebra dan sebagian tulang tengkorak.
- %1. Tulang Pipih  
Tulang yang berbentuk pipih dan lebar. Contoh : tulang tengkorak, tulang scapula, dan tulang rusuk.
- %1. Tulang Sesamoid  
Contoh : patela / tempurung lutut.

Berdasarkan jaringan penyusun dan sifat-sifat fisiknya :

%1. Tulang rawan

Tulang Rawan (kartilago) terdiri dari 3 macam yaitu :

- a) Tulang rawan hyalin, bersifat kuat dan elastis terdapat pada ujung tulang pipa;
- b) Tulang rawan fibrosa yaitu memperdalam rongga dari cawan-cawan (tulang panggul) dan rongga glenoid dari scapula;
- c) Tulang rawan elastik yaitu terdapat dalam daun telinga, epiglottis, dan faring.

%1. Tulang Sejati

Merupakan tulang yang berfungsi menyusun berbagai sistem rangka dan strukturnya keras. Tulang dilapisi selubung fibrosa (periosteum) pada permukaan luarnya, sedangkan bagian rongga sumsum hingga ke dalam kanalikuli tulang kompak dilapisi jaringan ikat (endosteum) yang tipis.

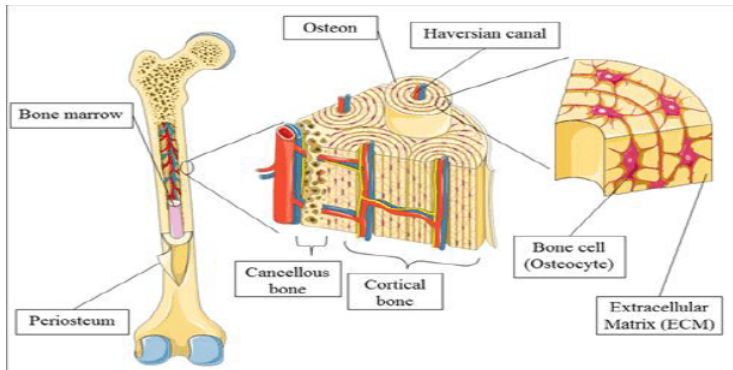
Dilihat secara mikroskopis, komponen yang menyusun yaitu:

- a) *Sistem Havers* atau kanal sentral yang berisi saraf, limfatik, serta pembuluh darah.
- b) *Lamella* berbentuk lempengan silinder yang terdapat di setiap kanal.
- c) *Lacuna* merupakan rongga kecil yang terdapat di antara lamella yang berdekatan.
- d) *Kanalikuli* adalah saluran kecil yang menghubungkan lacuna dengan struktur lainnya.

Berdasarkan matriks penyusunnya, tulang dibedakan menjadi :

a) Tulang Kompak

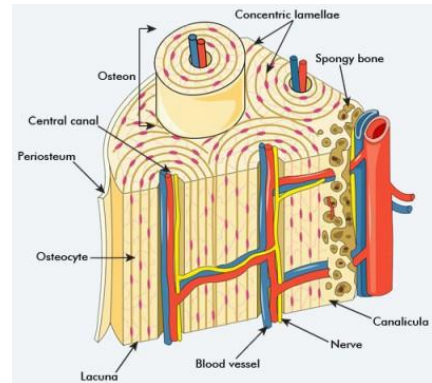
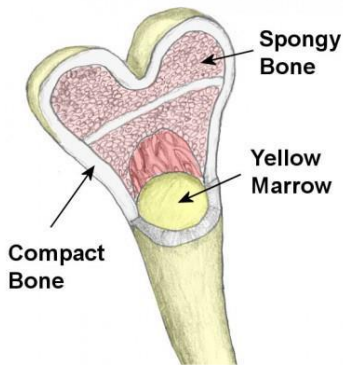
Tulang kompak merupakan tulang padat dan homogen. Pada bagian tengah mengandung "*yellow bone marrow*". Tulang padat menyusun sekitar 80% massa tubuh. Tulang kompak terdiri dari sistem-sistem Havers yang di dalamnya terdapat pembuluh-pembuluh darah dan saraf. Di sekeliling sistem Havers dilapisi oleh lamela.



Gambar 2.1 : Mikroskopik Tulang Sejati  
(Sumber : Marrieb, 2011)

b) Tulang Spongiosa

Tulang ini mirip dengan spons yang memiliki rongga. Terdapat *trabekula* yaitu struktur yang membuat tulang dapat menahan tekanan. Di antara *trabekula* terdapat rongga yang berisi "*red bone marrow*" dan mengandung pembuluh darah yang berfungsi untuk menutrisi tulang. Tulang spongiosa contohnya pada tulang panggul / pelvis, rusuk, tulang tengkorak, tulang belakang dan ujung tulang lengan dan paha.



Gambar 2.2 : Tulang Kompak (Sumber: Merrieb, 2011)

### Struktur Tulang

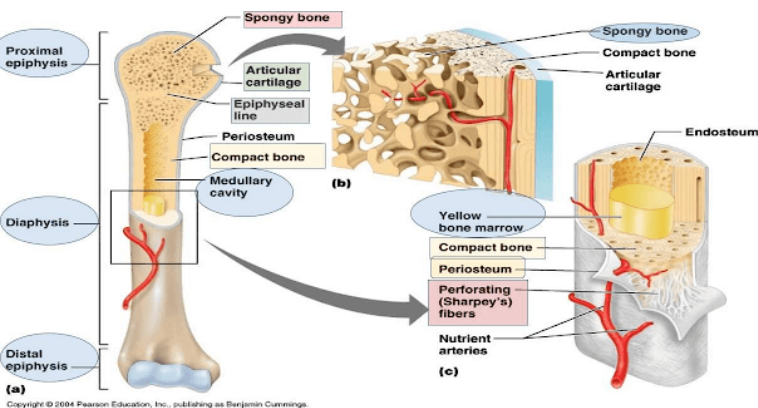
Struktur umum tulang panjang memiliki *diafisis* dan dua *epifisis* atau ekstremitas. Diafisis terdiri atas tulang padat dengan kanal medula sentral yang mengandung *yellow bone marrow*. Epifisis bagian luarnya ditutupi tulang tulang padat dengan tulang beronggo (kancelosa) di dalamnya. Diafisis dan epifisis dipisahkan oleh kartilago epifisis yang mengalami osifikasi saat pertumbuhan sempurna.

Tulang panjang sebagian besar diselubungi oleh membran vaskular dan periosteum yang memiliki dua lapisan yaitu lapisan luar dan dalam. Lapisan luar merupakan lapisan yang keras, mengandung fibrosa berfungsi sebagai pelindung tulang dibawahnya. Lapisan dalam mengandung osteoblas dan osteoklas yaitu sel yang berfungsi untuk produksi dan penghancuran tulang, serta perbaikan dan pembentukan tulang.

Seluruh permukaan tulang dibungkus oleh *Periosteum* kecuali di dalam rongga sendi, sehingga memungkinkan adanya pelekatan

tendon hingga kapsul sendi. Periosteum digantikan oleh kartilago hialin pada permukaan tulang yang membentuk sendi.

Tulang pendek, irregular, pipih dan sesamoid memiliki struktur yang terdiri dari lapisan luar yaitu tulang padat dan di dalamnya terdapat tulang kenselosa (berongga) yang mengandung sumsum merah. Seluruh tulang ini dibungkus oleh periosteum, kecuali lapisan tulang kranial yang dibungkus dura meter.



Gambar 2.3 : Struktur Tulang (Sumber: Marrieb, 2011)

### Struktur Mikroskopik Tulang

Tulang tersusun atas komponen selular sekitar 2 % dari massa tulang. *Osteoblas* adalah sel tulang yang berperan penting dalam pembentukan tulang. *Osteoblas* yang matur disebut *Osteosit*.

Sel tulang terdiri atas bagian-bagian berikut :

#### %1. *Osteoblas*

*Osteoblas* terletak di lapisan dalam periosteum, pada pusat osifikasi tulang imatur, di ujung diafisis yang berdekatan dengan kartilago epifisis yang berdekatan dengan kartilago

epifisis tulang panjang dan pada area fraktur. Osteoblas berfungsi untuk menyekresi kolagen.

#### %1. *Osteosit*

Sel-sel tulang dewasa yang bertindak sebagai lintasan untuk pertukaran kimiawi melalui tulang yang padat. Berfungsi dalam resorpsi tulang untuk mempertahankan bentuk yang optimum.

#### %1. *Osteoclast* (penghancuran tulang)

Sel-sel yang dapat mengabsorpsi mineral dan matrix tulang. Sel-sel ini menghasilkan enzim proteolitik yang memecah matrix menjadi mineral tulang, tulang kalsium fosfat terlepas kedalam darah.

### Tulang Rangka

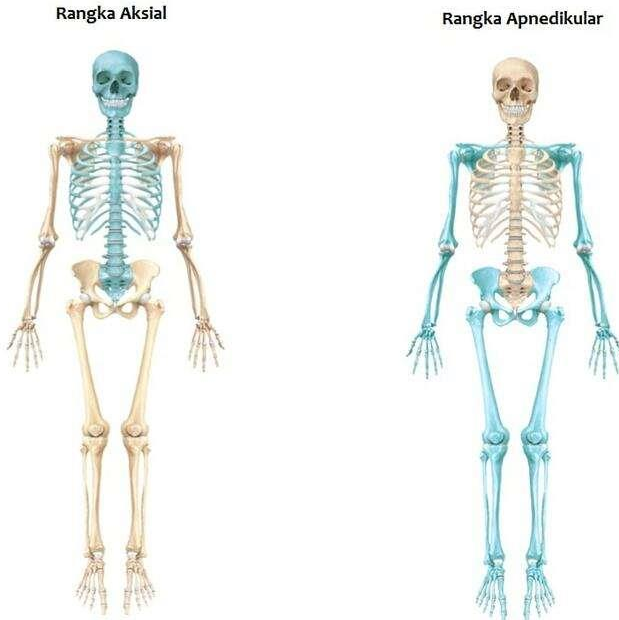
Tulang rangka dibagi menjadi dua kelompok yaitu rangka (*aksial*) dan rangka anggota tubuh (*apendikular*). Tulang *aksial* membentuk struktur yang menyusun inti tulang sentral tubuh, aksis (sumbu) yang terdiri atas tengkorak, kolum vertebra, iga dan sternum. Tulang *apendikular* (tulang tangan dan kaki) terdiri dari ekstremitas atas (scapula, klavikula, humerus, ulna, radius, telapak tangan) dan ekstremitas bawah (pelvis, femur, patela, tibia, fibula, telapak kaki).

#### Rangka Aksial

##### %1. Tengkorak

Tengkorak bersandar pada ujung atas kolum vertebra dan strukturnya dibagi menjadi dua bagian yaitu kranium dan wajah. Tengkorak memiliki ciri khas yaitu terdapat fontanel yang artinya tiga tulang atau lebih bertemu di suatu ruang bermembran. Dua fontanel terbesar adalah *fontanel anterior* yang tidak tertutup sempurna hingga usia 12-18 bulan, sedangkan *fontanel posterior*,

biasanya menutup saat usia 2-3 bulan. Tulang tengkorak tidak menyatu lebih cepat untuk memungkinkan *moulding* kepala bayi saat lahir.



Copyright © John Wiley & Sons, Inc. All rights reserved.

Gambar 2.4 : Rangka aksial dan apendikular  
(Sumber: [belajargiat.id/jenis-kerangka-manusia-dan-kelainannya/](http://belajargiat.id/jenis-kerangka-manusia-dan-kelainannya/))

### *Kranium*

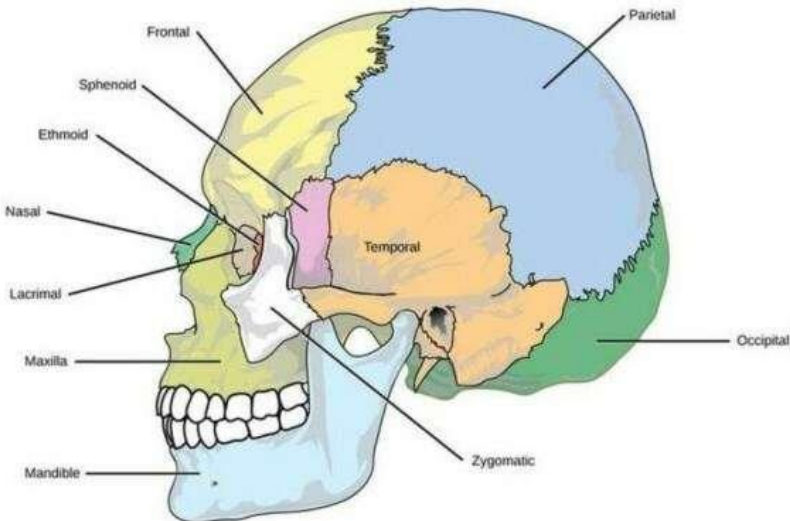
Kranium berfungsi melindungi otak, terbentuk dari beberapa tulang pipih dan irregular. Permukaan dalam tulang tengkorak dilapisi periosteum membentuk lapisan dura mater. Tulang kranium terdiri atas : 1 tulang frontal, 2 tulang parietal, 2 tulang temporal, 1 tulang oksipital, 1 tulang sfenoid dan 1 tulang etmoid.

### *Tulang Frontal*

Biasa disebut tulang dahi. Terdapat beberapa rongga yaitu rongga orbita (mata) dan dua rongga yang berisi udara atau sinus yang dilapisi membran mukosa, yang berada tepat diatas tepi supra-orbita, di dalam tulang, dan terhubung dengan rongga hidung. Tulang frontal dan parietal disatukan oleh *sutura koronal*. Tulang dahi mempunyai ukuran dan bentuk beragam, sesuai dengan bentuk wajah seseorang.

### *Tulang Parietal*

Membentuk sisi dan langit-langit tengkorak. Penyatuan kedua tulang parietal membentuk sutura sagital, sutura lamboidal dan sutura skuamosa. Tulang ini memiliki permukaan yang cekung dan terdapat lekukan sebagai tempat otak dan pembuluh darah.



Gambar 2.4: Tulang Tengkorak

(Sumber: [seputarilmu.com/2020/01/tulang-tengkorak.html](http://seputarilmu.com/2020/01/tulang-tengkorak.html)) 1



### *Tulang Temporal*

Tulang ini berada di samping kanan dan kiri kepala serta membentuk sendi fibrosa dengan tulang parietal, oksipital, sfenoid serta zigomatik yang tidak bisa digerakkan. Bagian mastoid berisi prosesus mastoid, area yang tebal di belakang telinga. Bagian ini banyak mengandung sinus kecil yang menghubungkan telinga tengah dan dilapisi epitelium skuamosa.

### *Tulang Oksipital*

Tulang ini berada di belakang kepala dan membentuk bagian basal tengkorak. Tulang oksipital memiliki dua sendi kondiloid dengan tulang kolum vertebra pertama yang menyebabkan gerakan mengangguk di kepala. Antara kondil terdapat *foramen magnum* (lubang besar) di mana medula spinalis melalui rongga kranial.

### *Tulang Sfenoid*

Tulang ini berisi bagian basal tengkorak dan membentuk *persendian* dengan tulang frontal, oksipital, temporal dan tulang frontal. Menghubungkan tulang kranial dan fasial, serta menyangga tulang tengkorak.

### *Tulang Ethmoid.*

Tulang ethmoid adalah tulang berpori tunggal yang menyusun area tengah viscerokranium dan membentuk wilayah tengah tengkorak. Tulang ini berkontribusi pada pembentukan orbit, rongga hidung, septum hidung dan dasar fossa kranial anterior. Labirin ethmoid terletak di kedua sisi lateral dan berisi banyak rongga kecil dengan sel ethmoidal yang disebut sinus ethmoidal. Labirin membentuk dua struktur terbesar di rongga hidung: concha hidung bagian atas dan tengah. Hiatus semilunaris memisahkan bulla ethmoid dan prosesus uncinatus. Ini merupakan hubungan antara sinus frontal dan maksilaris ke sel ethmoidal anterior.

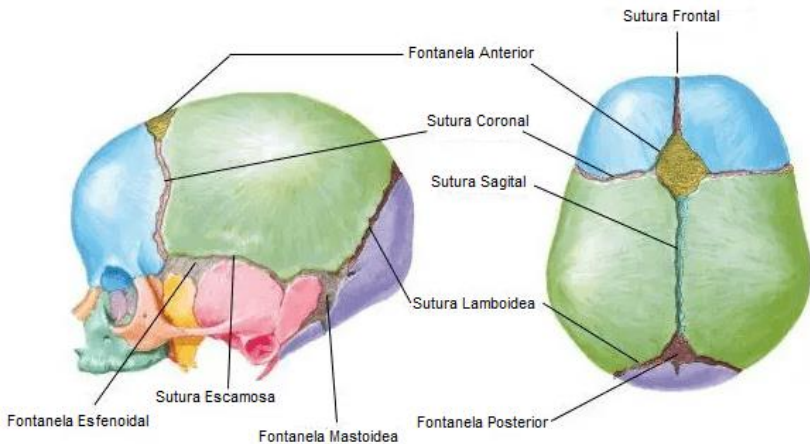
## *Sinus*

Sinus adalah rongga di dalam tulang dan berisi udara. Sinus terdapat di tulang sfenoid, etmoid, maksilaris dan frontal. Sinus menghubungkan rongga nasal dan dilapisi oleh membran mukosa bersilia, yang berfungsi untuk memberikan resonansi pada suara dan mengurangi berat tengkorak.

## *Sutura*

Sutura adalah tempat pertemuan antara tulang tulang kranium. Jenis sutura antara lain :

- %1. Sutura skuamosa : pertemuan antara tulang parietal dan temporal.
- %1. Sutura Koronal : pertemuan antara tulang parietal dan frontal.
- %1. Sutura lamboidal : pertemuan antara tulang parietal dan oksipital.
- %1. Sutura frontal : pertemuan antara tulang frontal
- %1. Sutura sagital : pertemuan antara 2 tulang parietal



Gambar 2.5 : Sutura dan Fontanela

(Sumber: [cerebromedico.com/examen-fisico-neonatal-cabeza-y-cuello/](http://cerebromedico.com/examen-fisico-neonatal-cabeza-y-cuello/))

## 1. Wajah

Kerangka wajah dibentuk oleh 14 tulang : Tulang frontal, 2 Tulang Zigomatik (tulang pipi), 1 Maksila, 2 tulang hidung (nasal), 2 tulang palatin, 2 konka inferior, Vomer dan 2 Mandibula.

### *Tulang Zigomatik*

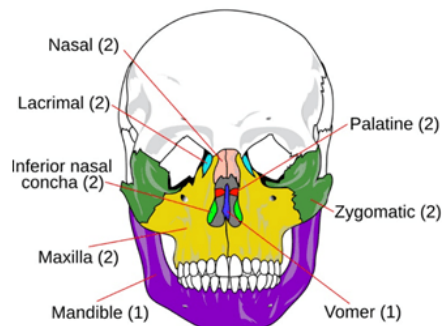
Tulang zigomatik disebut juga tulang pipi, terdiri dari dua buah tulang kanan dan kiri. Memiliki bagian-bagian yaitu fasies orbitalis (berhubungan dengan foramen orbita), fasies temporalis (berhubungan dengan bagian lateral tengkorak), fasies maksilaris (berhubungan dengan tulang rahang atas)

### *Maksila*

Maksila membentuk langit-langit mulut bagian depan, rahang atas, bagian dasar rongga orbita dan dinding lateral rongga nasal. Pada awalnya tulang terdiri dari 2 tulang, tetapi kemudian menyatu saat sebelum lahir.

### *Tulang Nasal*

Tulang hidung adalah tulang wajah yang kecil dan berbentuk lonjong, berpasangan di antara tulang frontal dan rahang atas, bersama-sama membentuk punggung hidung.



Gambar 2.5 : Tulang Wajah

(Sumber: [secangkirterapi.com/daftar-tulang-di-area-kepala-dan-wajah.html](http://secangkirterapi.com/daftar-tulang-di-area-kepala-dan-wajah.html))

### *Tulang Lakrimal*

Tulang wajah kecil yang membentuk sebagian dinding medial anterior orbita. Tulang lakrimal memiliki dua permukaan yaitu permukaan orbital lateral dibagi oleh puncak lakrimal posterior vertikal dengan fossa anterior untuk kantung lakrimal dan hamulus lakrimal yang dengan rahang atas membentuk orifisium atas kanal nasolakrimal. Permukaan hidung medial merupakan bagian dari meatus tengah dan bertemu dengan etmoidal anterior sel udara.

### *Tulang Palatin*

Tulang palatin merupakan tulang berpasangan berbentuk L yang disatukan di garis tengah. Tulang ini membentuk langit-langit keras dengan tulang rahang atas dan juga merupakan bagian dari dasar rongga hidung (langit-langit keras memisahkan rongga mulut dari rongga hidung).

### *Konka Nasal*

Tiap konka membentuk bagian dinding lateral rongga nasal dan menonjol ke bagian bawah. Konka memungkinkan udara yang diinspirasi untuk dihangatkan dan dilembabkan secara lebih efektif.

### *Mandibula*

Merupakan rahang bawah dan tulang tengkorak yang dapat digerakkan. Tulang ini menyatu di garis tengah, sebelumnya terdiri atas dua bagian.

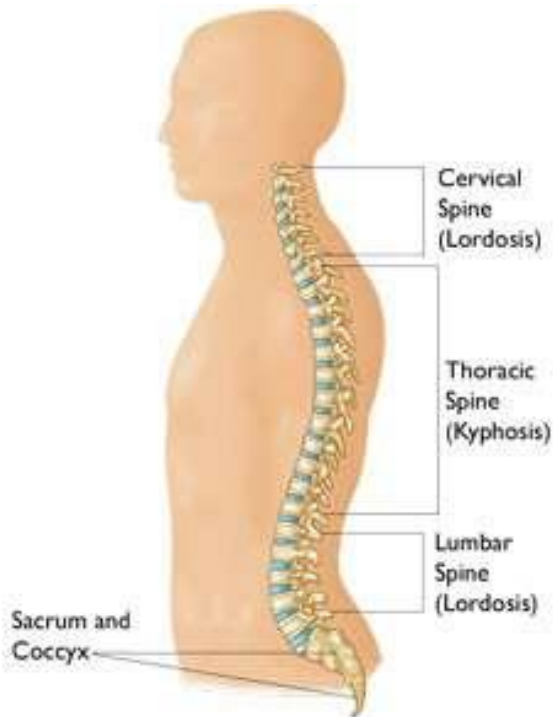### *Vomer*

Vomer adalah salah satu tulang wajah dan membentuk bagian postero-inferior dari tulang septum hidung. Vomer terletak di garis tengah antara dua rongga hidung. Tulang ini adalah tulang pipih tipis yang berbentuk trapesium dengan dua permukaan yang beralur miring oleh pembuluh darah dan saraf sphenopalatina (nasopalatina).

## 1. Kolum Vertebra

Terdiri dari 26 tulang di kolum vertebra yang terbagi menjadi 24 tulang vertebra memanjang dari tulang oksipital ke bawah; tulang sakrum (terdiri dari 5 tulang yang menyatu) dan 1 tulang koksigis atau tulang ekor (dibentuk oleh 3-5 tulang kecil yang menyatu).

Tulang vertebra dibagi menjadi 4 regio yaitu *servikalis* terdiri dari 7 tulang vertebra di leher, *torakalis* terdiri dari 12 vertebra, *lumbalis* yang terdiri 5 tulang vertebra, terakhir sakrum dan koksigis .



Gambar 2.6 : Tulang Belakang  
(Sumber: [p-ortho.com/struktur-tulang-belakang](http://p-ortho.com/struktur-tulang-belakang))

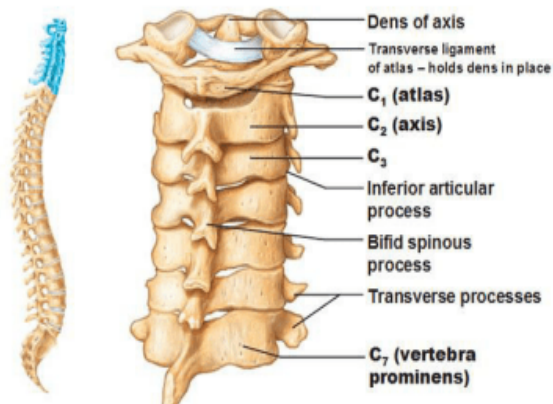
### *Servikalis*

Tulang vertebra servikalis yang pertama adalah atlas dan dibawahnya adalah aksis. Atlas merupakan cincin tulang yang tidak memiliki badan atau prosesus spinosus, walaupun memiliki dua prosesus transversum yang pendek. Atlas memiliki dua sisi yang gepeng yang membentuk persendian dengan tulang oksipital, merupakan sendi kondoloid yang memungkinkan gerakan kepala mengangguk.

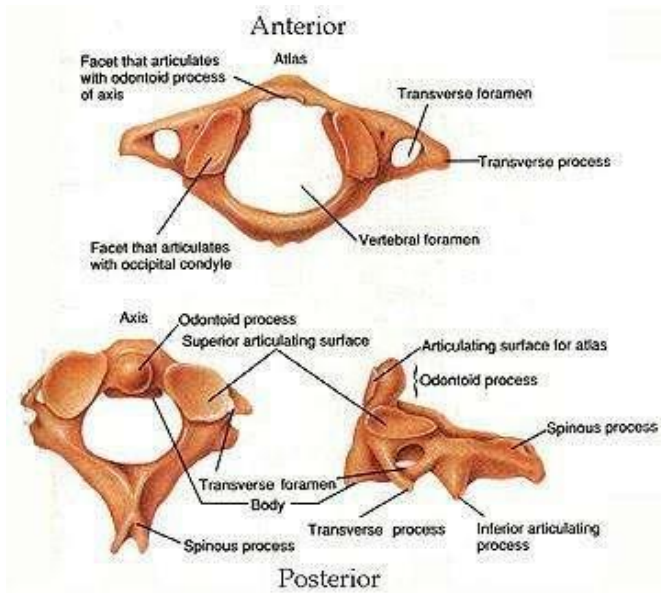
Aksis memiliki tonjolan kecil yang disebut *prosesus odontoid*. Struktur ini membentuk persendian dengan tulang atlas yang memungkinkan pergerakan kepala ke samping kiri dan kanan. *Prominens vertebra* adalah vertebra servikalis ke-7 yang memiliki tonjolan spinosa yang panjang sehingga dapat teraba di pangkal leher dengan mudah.

### *Vertebra Torakalis*

Tulang ini merupakan bagian kolom vertebra yang menopang berat badan yang lebih besar, oleh karena itu berukuran lebih besar daripada servikalis.

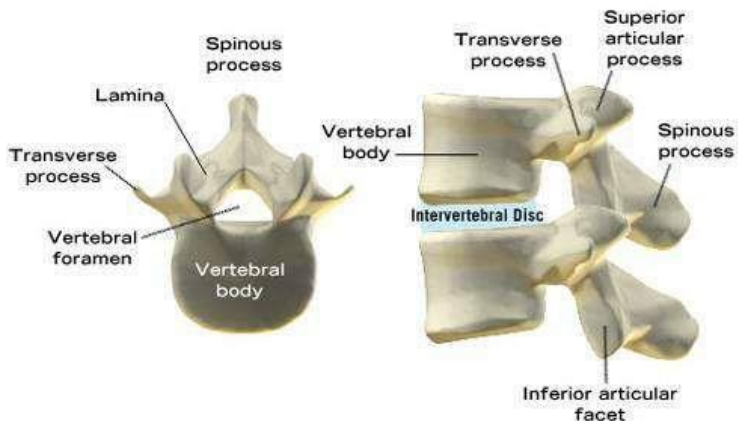


Gambar 2.7 : Vertebra Servikalis



Gambar 2.8 : Atlas dan Axis

(Gambar : [pronasisupinasi.blogspot.com/anatomi-cervical.html](http://pronasisupinasi.blogspot.com/anatomi-cervical.html))



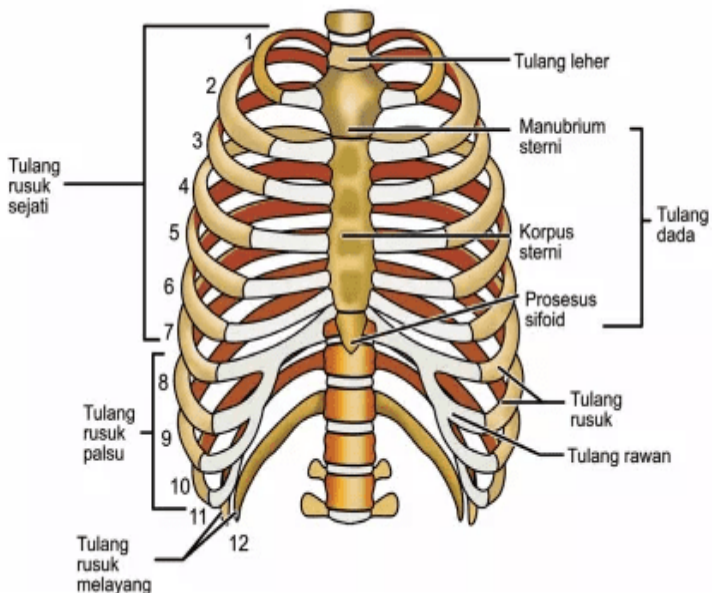
Gambar 2.9 : *Vertebra Torakalis*

(Sumber: [chrisnathesunshine.blogspot.com/2010/06/low-back-pain.html](http://chrisnathesunshine.blogspot.com/2010/06/low-back-pain.html))

### Sangkar toraksik

Di bagian anterior, toraks dibentuk oleh *sternum*, terdiri atas 12 pasang tulang iga yang membentuk sangkar tulang lateral, dan 12 vertebra toraks.

*Sternum* berada di depan dada dan merupakan tulang pipih. Sternum terdiri atas (1) *Manubrium Sterni* yang merupakan bagian teratas dan membentuk persendian dengan klavikula, (2) badan atau *Korpus sterni* yaitu bagian tengah tempat melekatnya iga dan (3) *prosesus xifoideus*, tulang yang berada di ujung sternum, tempat melekatnya diafragma, otot dinding abdomen anterior dan linea alba.



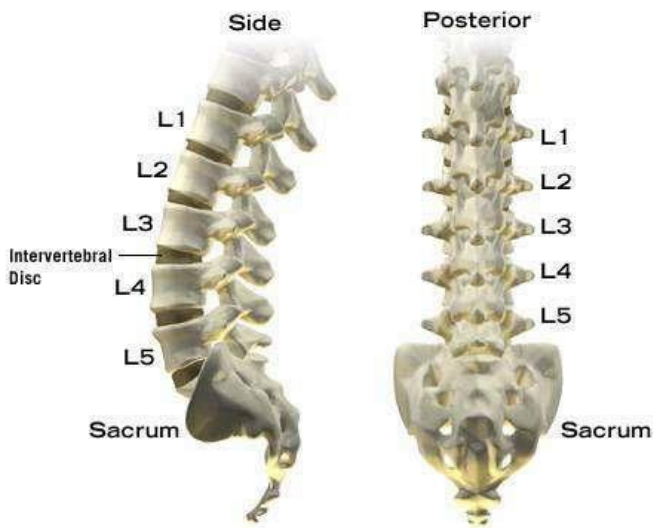
Gambar 2.10 : Sangkar Thoraks  
(Sumber : <https://materi.co.id/tulang-rusuk>)



Iga terdiri dari 12 pasang tulang yang membentuk dinding lateral sangkar toraksik. Di bagian anterior, 7 pasang iga pertama membentuk persendian dengan sternum dan disebut iga sejati. 3 pasang iga disebut tulang iga palsu yang membentuk persendian secara tidak langsung dan 2 pasang iga terbawah disebut iga melayang karena tidak terhubung dengan sternum dan ujung anterior tidak terhubung oleh struktur apa pun.

### *Vertebra Lumbalis*

Merupakan tulang yang menopang tubuh bagian atas. Terdiri dari 5 ruas tulang, terdapat *prosesus spinosus* yang berfungsi untuk melekatnya otot.

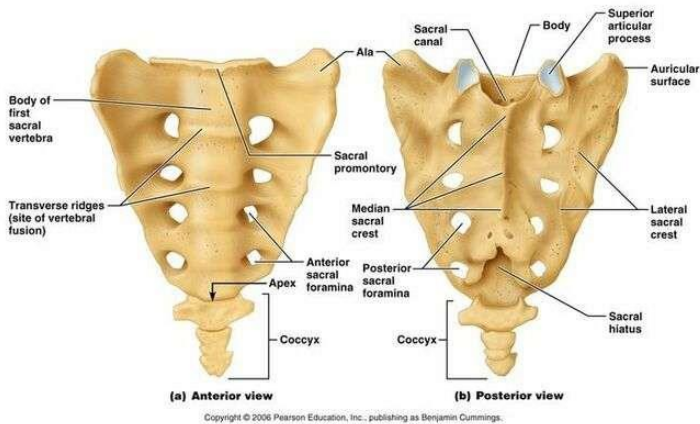


Gambar 2.11 : *Vertebra Lumbalis* (Sumber: [chrisnathesunshine.blogspot.com/2010/06/low-back-pain.html](http://chrisnathesunshine.blogspot.com/2010/06/low-back-pain.html))

## Sakrum dan Koksigis

*Sakrum* terbentuk dari lima vertebra yang menyatu dengan permukaan yang cekung. Membentuk persendian dengan vertebra lumbalis ke-5. Terdapat foramen sebagai tempat lewatnya saraf.

*Koksigis* atau tulang ekor merupakan tulang berbentuk segitiga yang berukuran kecil, dibentuk oleh empat vertebra yang menyatu. Membentuk persendian dengan ujung sakrum.



Gambar 2.12 : Sakrum dan Koksigis  
(Sumber : [pinterest.com/pin/269301252702253638](https://www.pinterest.com/pin/269301252702253638))

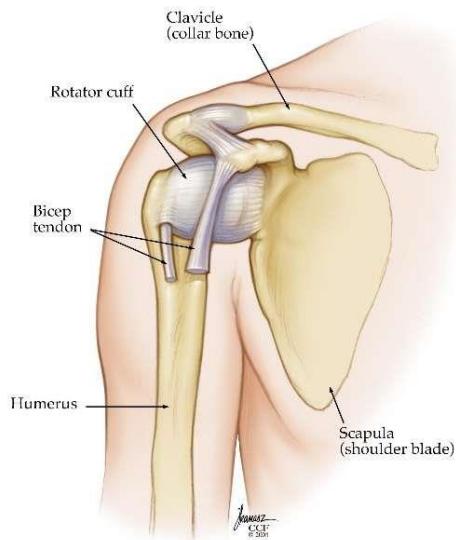
## %1. Rangka Apendikular

### %1) Gelang Bahu

Gelang bahu terdiri atas dua tulang *skapula* dan dua *klavikula*. *Skapula* merupakan tulang pipih berbentuk segitiga yang berada di dinding posterior pada permukaan iga. *Skapula* menghubungkan ekstremitas atas dan kerangka aksial.

*Klavikula* merupakan tulang panjang berbentuk S dan membentuk persendian dengan manubrium sternum (sendi sterno-klavikula) dan akromi-klavikula dengan prosesus akromio serta skapula.

Di sudut lateral terdapat rongga glenoid sebagai pangkal humerus yang membentuk sendi bahu. Di titik tertinggi bahu, terdapat prosesus akromion yang membentuk sendi dengan klavikula, dan prosesus korakoid yaitu suatu tonjolan di tepi atas tulang, menjadi tempat melekatnya otot yang berfungsi menggerakkan sendi bahu.



Gambar 2.13 : Scapula dan Klavikula

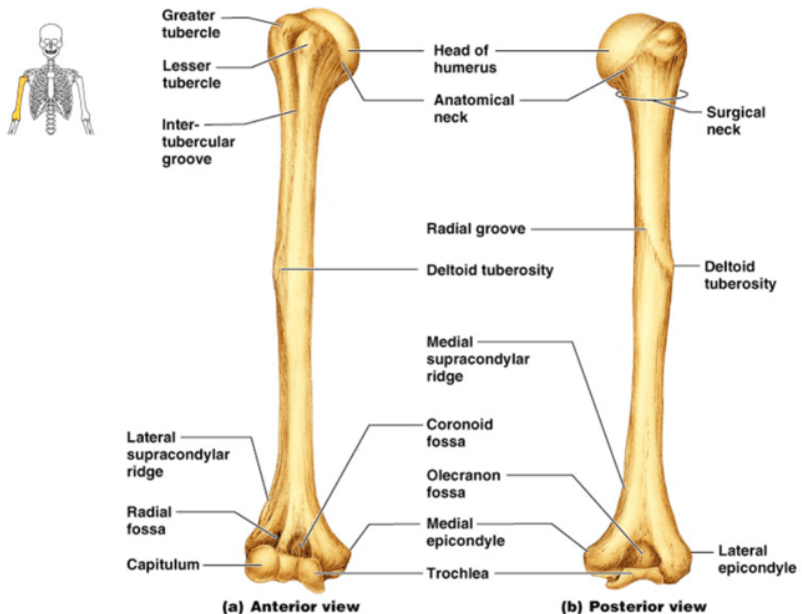
(Sumber: [my.clevelandclinic.org/health/diseases/17746-dislocated-shoulder](http://my.clevelandclinic.org/health/diseases/17746-dislocated-shoulder))

## %1) Ekstremitas atas.

Ekstremitas atas terdiri atas humerus, radius, ulna, karpal, metakarpal serta falang.

### *Humerus*

Humerus merupakan tulang panjang di lengan bagian atas. Rongga glenoid yang berada di pangkal tulang humerus membentuk sendi bahu. Di bagian ujung humerus, terdapat dua permukaan yang membentuk sendi siku dengan tulang radius dan ulna. Di samping kepala, terdapat tonjolan besar disebut *tuberkel mayor* dan tonjolan kecil atau *tuberkel minor*, diantara tuberkel ada cekungan disebut *cekungan biokspital* yang berfungsi sebagai sebagai tempat melekatnya tendon otot biceps.

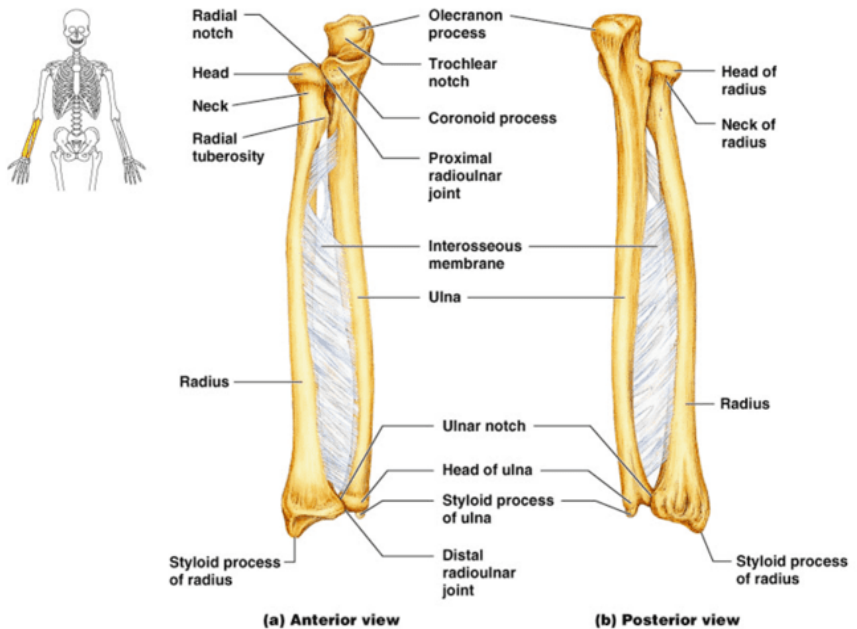


Copyright © 2004 Pearson Education, Inc., publishing as Benjamin Cummings.

Gambar 2.14 : Humerus  
(Sumber: [pinterest.de/pin/333266441155114446](https://pinterest.de/pin/333266441155114446))

## *Ulna dan Radius*

Berdasarkan posisi anatomi, ulna terletak di sebelah dalam atau sejajar jari kelingking dan radius berada di sebelah luar atau sejajar ibu jari. Ulna dan radius membentuk sendi siku dengan humerus, dan sendi pergelangan tangan dengan tulang karpal.



Copyright © 2004 Pearson Education, Inc., publishing as Benjamin Cummings.

Gambar 2.15 : Humerus

(Sumber : [id.pinterest.com/pin/474637248220345168](https://id.pinterest.com/pin/474637248220345168))

## *Karpal* (pergelangan tangan)

Tulang karpal terdiri dari 8 tulang yang tersusun dalam 2 baris, berikut nama-nama tulang karpal.

Baris proksimal : *skafoid, lunatum, trikuetral, psiform*

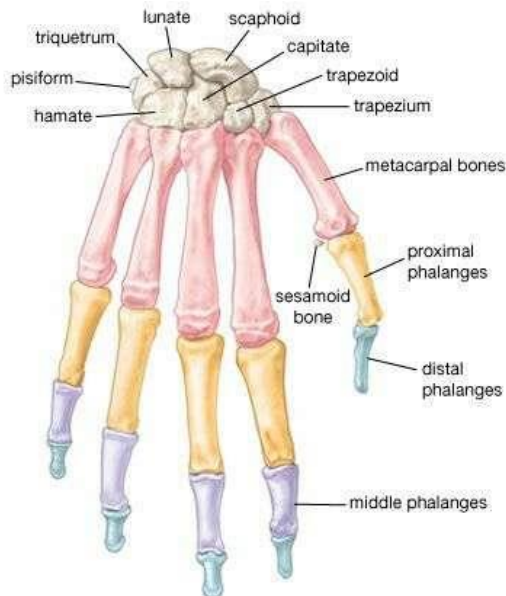
Baris distal : *trapezium, trapezoid, kapita, hamate*

### *Metakarpal* (Tulang tangan)

Tulang ini terdiri atas lima jari tangan. Ujung proksimalnya membentuk persendian dengan tulang karpal dan ujung distal dengan falang.

### *Falang* (Tulang jari tangan)

Terdapat 14 falang, tiga tulang di setiap jari kecuali ibu jari hanya dua tulang. Falang membentuk sendi dengan metakarpal dan antar-falang.



© 2007 Encyclopædia Britannica, Inc.

Gambar 2.16 : Tulang Karpal, Metakarpal, Falang  
(Sumber : [id.pinterest.com/pin/171418329550041415/](https://id.pinterest.com/pin/171418329550041415/))

## 1) Tulang Pelvis

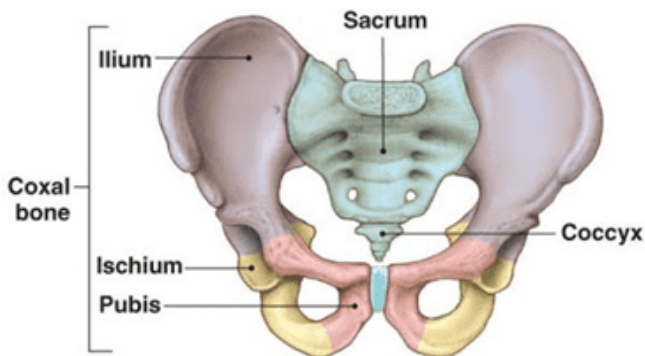
Tulang Pelvis atau panggul dibentuk oleh dua tulang kanan dan kiri yang melekat satu sama lain di garis medianus persambungan tulang rawan yang disebut os. pubis. Tulang panggul dibentuk oleh tiga tulang yang menyatu yaitu os. ilium (tulang usus), os. Pubis (tulang kemaluan) dan os. iskius (tulang duduk).

### *Os ilium*

Terdapat linea arkuata yang terletak pada permukaan dalam os. Ilium, terdapat lekuk besar disebut fosa iliaka. Didepan krista iliaka terdapat tonjolan spina iliaka anterior superior dan di belakang berakhir sebagai spina iliaka posterior superior. Permukaan sayap ilium merupakan tempat melekatnya otot bokong pada permukaan luar.

### *Os Pubis*

Os. Pubis atau tulang kemaluan terdiri dari korpus os pubis, ramus superior dan ramus inferior. Diantara os pubis dan os iskius terdapat lubang yang besar disebut *foramen obturatum*.



Gambar 2.17 : Tulang Pelvis

(Sumber: [orthopedicsurgerysandiego.com/stem-cells/ilium-bone](http://orthopedicsurgerysandiego.com/stem-cells/ilium-bone))

### *Os Iskium*

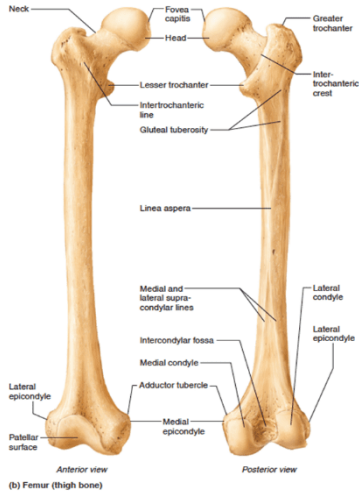
Os. iskiium atau tulang duduk terdiri dari korpus ramus superior dan korpus ramus inferior. Korpus os. Iskiium menuju ke bawah membuat sudut dengan ramus inferior osiskium yang disebut tuber iskiadikum. Dibelakang asetabulum korpus os. Iskiummempunyai taju yang tajam disebut spina iskiadika. Pada spina iskiadika terdapat insisura iskiadika mayor dan di bawah terdapat terdapat spina iskiadika minor.

### %1) Ekstermitas Bawah

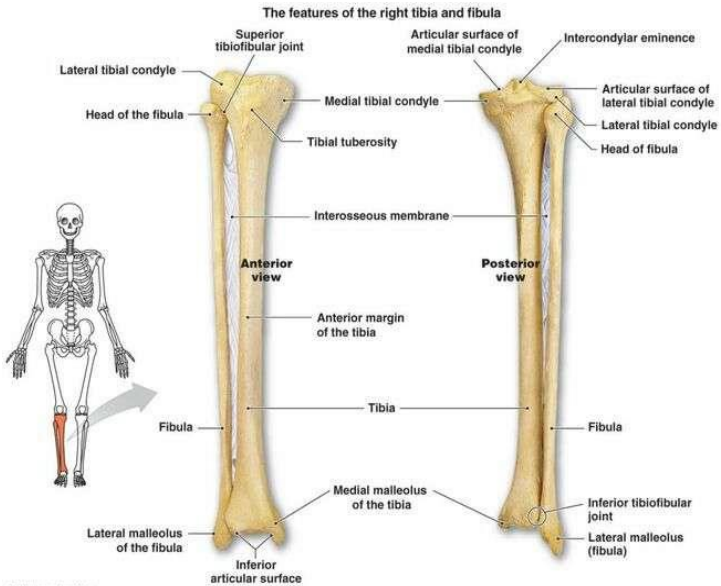
Terdiri atas *femur* (tulang paha), *tibia*, *fibula*, *patella*, *tulang tarsal*, *metatarsal* dan *falang*.

*Tibia* terletak di sisi dalam (medial di bawah tulang femur. *Fibula* berada disisi luar kaki dan lebih kecil dari tibia, ujung distal yang menonjol dinamakan *maleolus lateralis*. *Patela* (tempurung lutut) yang membentuk sendi lutut dan memiliki tendon patela (otot kuadrisep femoris). Tulang *tarsal* atau pangkal kaki yang terdiri dari beberapa tulang yaitu : talus, kalkaneus, navikular, kuboideum, kunaiformi lateralis, kunaiformi intermedialis dan kunaiformi medialis. *Metatarsal* terdiri dari lima tulang. *Falang* (tulang jari) merupakan tulang-tulang pendek, masing-masing jari mempunyai 3 ruas kecuali ibu jari.

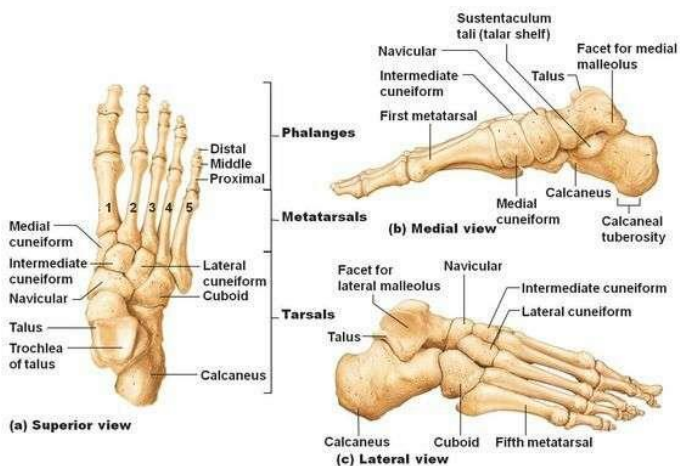




Gambar 2.18 : Tulang Femur  
 (Sumber: [id.pinterest.com/pin/301952350015452340](https://id.pinterest.com/pin/301952350015452340))



Gambar 2.19 : Tulang Tibia dan Fibula  
 (Sumber : [id.pinterest.com/pin/473581717052945518](https://id.pinterest.com/pin/473581717052945518)) 1



Gambar 2.20 : Tulang Tarsal, Metatarsal dan Falang  
 (Sumber : [in.pinterest.com/pin/432556739181343843](https://in.pinterest.com/pin/432556739181343843))

## SENDI

Sendi adalah hubungan antar dua tulang atau lebih dan dapat terjadi pergerakan atau tidak. Sendi memungkinkan gerakan tubuh menjadi lebih mudah. Jenis hubungan antar tulang dibedakan menjadi tiga yaitu *sinartrosis*, *amfiartosis*, dan *diartosis*.

%1) *Sinartrosis (Suture)* adalah sendi mati, yaitu hubungan antara dua tulang yang tidak dapat digerakkan sama sekali. Contoh : sutura yang menghubungkan tulang-tulang tengkorak.

%1) *Amfiartosis* adalah sendi kaku, yaitu hubungan antara dua tulang dengan gerakan terbatas. Sendi ini dibentuk oleh bantalan fibro-kartilago atau materi keras yang bekerja sebagai *shock absorber*. Misalnya tulang rusuk dengan tulang belakang dan tulang simfisis pubis.

%1) *Diartosis*, yaitu hubungan antara dua tulang yang dapat digerakkan secara leluasa atau tidak terbatas, terdiri dari struktur *sinovial*. Di daerah persendian terdapat rongga yang

berisi minyak sendi/cairan sinovial yang berfungsi sebagai pelumas sendi. Diartosis dapat dibedakan menjadi:

%1)Sendi engsel yaitu hubungan antar tulang yang memungkinkan gerakan yang terbatas yaitu hanya fleksi dan ekstensi. Contoh : sendi pada siku (Humerus dengan ulan dan radius), sendi lutut (tulang Femur dengan Tibia dan Fibula) serta sendi antara falang dan jari tangan / kaki.

%1)Sendi putar, sendi ini memungkinkan salah satu tulang berputar terhadap tulang yang lain sebagai porosnya. Contoh : Os. Atlas dengan Os. Cranium (gerakan kepala berotasi)

%1)Sendi pelana yaitu hubungan antar tulang yang menyerupai orang duduk di atas pelana. Contoh : antara trapezium pergelangan tangan dan tulang metakarpal pertama serta oposisi ibu jari.

%1)Sendi kondiloid atau elipsoid yaitu hubungan antar tulang yang memungkinkan gerakan berporos dua, fleksi, ekstensi, abduksi dan aduksi. Dijumpai pada hubungan Os. Radius dengan Os. Carpal.

%1)Sendi lesung yaitu hubungan antar tulang yang memungkinkan gerakan ke segala arah/gerakan bebas. Misalnya : gerakan bahu dan gerakan pinggul.

%1)Sendi selongsor yaitu hubungan antar tulang yang memungkinkan gerakan terbatas seperti badan melengkung ke depan (membungkuk). Misalnya, sendi antara karpal di pergelangan tangan, tulang tarsal di kaki dan antara prosesus vertebra spinal.

### *Sendi Sinovial Utama Ekstremitas*

Sendi sinovial ekstremitas utama dibagi menjadi sendi ekstremitas atas dan ekstremitas bawah.

## Sendi Ekstemitas Atas

### (%1) Sendi Bahu

Sendi yang tergolong sendi lesung ini merupakan sendi yang paling bergerak bebas. Gerakannya meliputi : fleksi (membawa lengan ke hadapan dada), ekstensi (meluruskan), aduksi (merapatkan lengan ke sisi tubuh), abduksi (menjauhkan lengan dari tubuh), rotasi interna dan eksterna.

### (%1) Sendi Siku

Dibentuk oleh troklea dan kapitalum humerus, serta simpul troklea ulna dan kepala radius. Struktur ekstra kapsulnya terdiri atas ligamen anterior, posterior, medial dan lateral. Sendi siku merupakan sendi engsel, serakannya hanya ekstensi dan fleksi.

### (%1) Sendi radio-ulnar proksimal dan distal

Sendi proksimal radio ulnar merupakan sendi putar yang dibentuk oleh kepala radius yang berotasi pada takik radius dan ulna. Sendi radio-ulnar distal merupakan sendi putar antara ujung distal radius dan kepala ulna. Gerakan sendi ini meliputi gerakan pronasi dan supinasi.

### (%1) Sendi pergelangan tangan

Sendi ini merupakan sendi kondiloid antara ujung distal radius dan ujung proksimal skafoid, lunata, dan triquetral. Gerakannya meliputi fleksi, ekstensi, abduksi dan aduksi pergelangan tangan.

### (%1) Sendi tangan dan jari

Sendi ini merupakan sendi sinovial antara tulang karpal dan metakarpal, antara metakarpal dan falang serta antar falang. Gerakannya meliputi fleksi, ekstensi serta oposisi ibu jari.

## Sendi Ekstemitas Bawah

### (%1) Sendi lutut

Sendi lutut merupakan sendi engsel yang dibentuk oleh kondil femur, kondil tibia dan permukaan posterior patela. Sendi siku dan lutut dibungkus oleh ligamen dan kapsula. Ligamen yang membentuk sendi lutut adalah ligamen krusiata (ligamen silang), ligamen ekstrakapsul (mengikat femur ke tibia), dan ligamen krusiata anterior yang melekatkan tulang lutut ke anterior tibia dan posterior kondil lateral. Gerakan sendi ini meliputi gerakan inversi dan eversi antara tarsal.

### (%1) Sendi kaki dan ibu jari kaki

Sendi ini merupakan sendi antara tarsal, antara tarsal dan metatarsal, antara metatarsal dan falang proksimal serta antar falang. Gerakan dihasilkan oleh gerakan tungkai dan tendon. Gerakan ini meliputi dorsi-fleksi (mengangkat kaki ke arah betis) dan plantar-fleksi (mengangkat kaki ke arah ujung jari kaki)

## OTOT

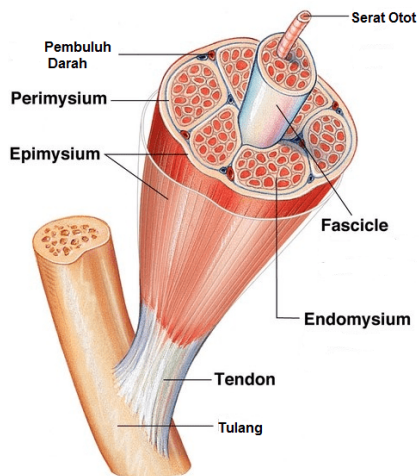
Otot merupakan jaringan fibrosa yang menopang sendi. Otot bersifat elastis, saat bekerja otot-otot ini berpasangan namun memiliki aksi yang berlawanan. Ketika suatu otot berkontraksi, maka otot yang lain akan berelaksasi. Jaringan otot terdiri atas otot polos (otot involuntir atau tidak bergaris), otot jantung, serta otot rangka/skeletal (otot voluntir/lurik).

Otot rangka atau otot lurik melekat pada tulang melalui tendon dan berfungsi untuk menggerakkan rangka. Otot rangka memiliki banyak serat otot, seluruh otot rangka dibungkus jaringan ikat yang disebut *empisium*. Di dalam otot sel dikumpulkan menjadi berkas yang terpisah disebut *fasikel*, kemudian sel dibungkus lagi oleh jaringan ikat yang disebut *endomisium*. Jaringan ikat ini mengikat

serat hingga menjadi tampak rapi dan teratur serta bergabung membentuk *tendon*, yang menjaga agar otot tetap berada di tulang.

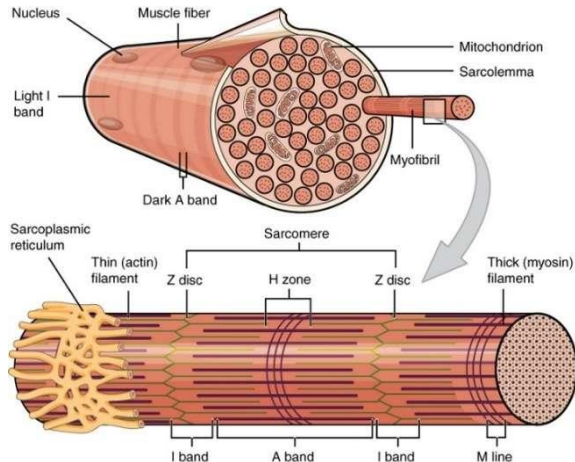
Tiap sel otot rangka memiliki beberapa nuklei/inti sel yang berada tepat di bawah membran sel (sarkolema). Sitoplasma sel otot disebut sarkoplasma, berada pada filamen tipis di sepanjang otot. Sel otot rangka memiliki banyak mitokondria yang menghasilkan energi (ATP) yang penting untuk mekanisme kontraksi otot. Terdapat dua jenis mio filamen kontraktile di dalam serat otot yaitu mio filamen tebal dan tipis, yang disusun dalam unit yang berulang disebut *sarkomer*. Mio filamen ini terbuat dari protein : aktin (protein pembuat filamen tipis) dan miosin (protein pembuat filamen tebal).

Tiap sarkomer diikat di tiap ujungnya oleh garis padat yang disebut garis Z, dimana serat miosin melekat dan di tengah sarkomer terdapat filamen aktin, yang tumpang tindih dengan miosin.



Gambar 2.21 : Stuktur otot rangka

(Sumber : <https://www.sfidn.com/article/post/mengatasi-cedera-tendon-saat-membentuk-otot>)



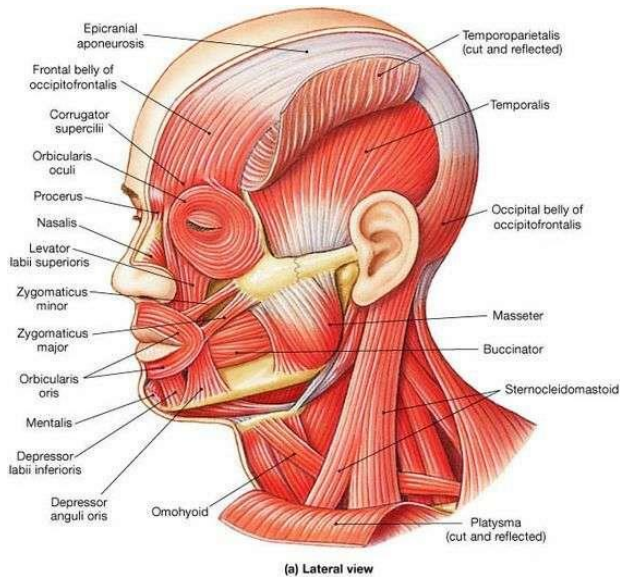
Gambar 2.22 : Struktur serat otot dan miofibril

(Sumber : <https://struktur.shareinspire.me/2019/01/struktur-yang-mengakibatkan-terjadinya.html>)

## Otot-otot Utama Dalam Tubuh

### %) Otot leher dan wajah

Otot wajah terdiri atas otot *okspito-frontalis* (menutupi tulang oksipital, frontalis dan aponeurosis /kubah tengkorak); *palpebra superior levator* (menutupi rongga orbita hingga kelopak mata) yang berfungsi mengangkat alis; *okuli orbikularis* (mengelilingi mata, kelopak mata dan rongga orbita) yang berperan penting dalam kontraksi mata; buksinator (otot gepeng di pipi) yang berperan dalam gerakan mengunyah, orbikularis oris (mengelilingi mulut dan bercampur dengan otot pipi) yang menutupi mulut, *masseter* (memanjang dari lengkung zigomatik hingga sudut rahang); *temporalis* berperan dalam menutup mulut dan membantu mengunyah; *pterygoid* yang memanjang dari tulang sfenoid hingga masseter berperan dalam menutup mulut.



Gambar 2.23 : Otot Wajah dan Leher  
(Sumber : [in.pinterest.com/pin/184225440981746535](https://in.pinterest.com/pin/184225440981746535))

### %1) Otot batang tubuh

Otot ini menstabilkan hubungan antara kerangka anggota tubuh dan kerangka aksial di gelang pektoral, serta memfasiliasi gerakan bahu juga lengan atas. Otot batang tubuh terdiri atas otot belakang tubuh, otot dinding abdomen dan otot toraks.

#### %1. Otot belakang tubuh

Otot ini menstabilkan terdiri atas enam pasang otot : *trapezius*, *latissimus dorsi*, *teres mayor*, *psaos*, *kuadratus lumborum* dan *sakrospinalis*.

#### %1. Otot dinding abdomen

Dinding otot abdomen bagian anterior dibagi secara longitudinal oleh korda tendinosa yang disebut linea alba (badab putih) yang memanjang dari prosesus sifoides hingga



simfisis pubis. Otot dinding abdomen disusun oleh lima pasang otot, berikut nama-nama otot dari bagian luar ke bagian dalam:

- (%1) Rektus abdominis
- (%1) Obliq eksternal
- (%1) Obliq internal
- (%1) Transversus abdominis
- (%1) Kuadratus lumborum

#### %1. Otot dasar panggul

Otot dasar panggul berfungsi menunjang organ panggul (pelvis) dan mempertahankan kontinensia yaitu menjaga peningkatan tekanan intrapelvis saat mikturisi (berkemih) dan defekasi. Otot ini terdiri atas dua bagian yang identik dan menyatu di sepanjang garis tengah yaitu otot levator ani dan koksigis. Levator ani merupakan otot yang membentuk bagian dasar panggul, sedangkan koksigis menyempurnakan bentuk dasar panggul, yang berlubang (pria memiliki lubang anus dan uretra, sedangkan wanita memiliki lubang uretra, vagina dan anus).

#### %1) Otot bahu dan ekstremitas atas

Otot ini menyebabkan gerakan bahu dan lengan atas. Berikut nama-nama otot yang berada di bahu dan ekstremitas atas :

*Deltoid*

*Pektoralis mayor*

*Korakobrakialis*

*Biceps*

*Brakialis*

*Pronator kuadratus*

*Pronator teres*

*Supinator*

*Fleksor karpi radialis*

*Ekstensor karpal radialis*

*Ekstensor karpal radialis longus dan brevis*

*Ekstensor karpal ulnaris*

*Palmaris longus*

*Ekstensor digitorum*

*Otot yang mengendalikan gerakan jari.*

%1) Otot pinggul dan ekstremitas bawah

Otot ini merupakan otot terbesar dalam tubuh karena berfungsi menopang berat tubuh. Tubuh bagian bawah memberikan tekanan berat badan saat berjalan, berlari dan sebagainya.

*Psoas.* Psoas memanjang dari prosesus transversus vertebra lumbalis melewati bagian mendatar ilium dan di belakang ligamen inguinal hingga femur.

*Iliacus.* Otot ini berada di fossa iliaka tulang inominata. Otot ini bersama dengan psoas menyebabkan gerak fleksi pinggul.

*Kuadrisep femoris.* Otot ini merupakan empat otot yang berada di depan dan samping paha. Otot ini terdiri atas satu rektus femoris dan tiga vasti (lateralis, medialis dan lateralis). Keempat otot ini bekerja sebagai ekstensor yang sangat kuat dari sendi lutut.

*Obturator.* Otot ini merupakan otot bokong dalam. Fungsi utamanya berada di posisi latera, di sendi pinggul.

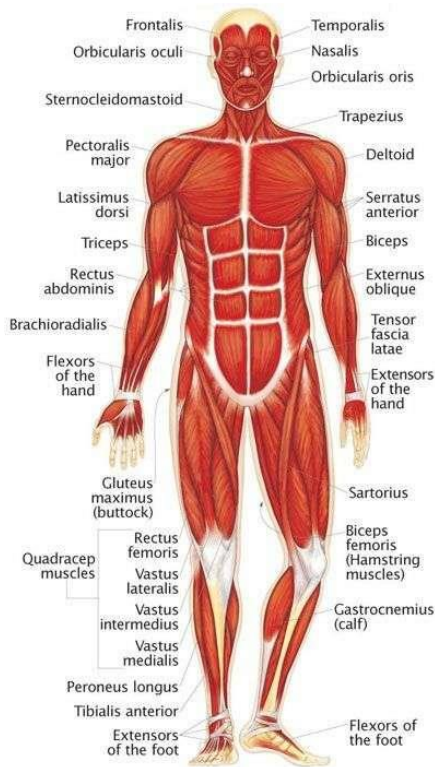
*Gluteal.* Otot ini terdiri atas gluteus maksimus, medius dan minimus yang bersama-sama membentuk otot bokong. Otot ini menyebabkan gerakan ekstensi, abduksi, dan rotasi medial sendi pinggul.

*Sartorius.* Otot ini merupakan otot terpanjang di tubuh dan memanjang dari pinggul hingga sendi lutut. Otot ini menyebabkan fleksi dan abduksi sendi pinggul serta fleksi sendi lutut.

*Kelompok aduktor.* Otot ini berada di posterior paha dan memanjang dari tulang pubis hingga linea aspera femur. Otot ini menyebabkan gerakan aduksi dan rotasi medial pada.

*Hamstring.* Otot ini berada di bagian posterior paha. Otot ini terdiri atas biseps femoris, semimembranosa, dan otot semitendinosa. Otot ini menyebabkan fleksi sendi lutut.

*Gastroknemius.* Otot ini membentuk massa betis. Otot ini memanjang dari kondil femur berjalan ke belakang tibia hingga kalkaneus melalui tendon achilles. Otot ini menyebabkan gerakan fleksi sendi lutut dan pergerakan kaki.



Gambar 2.24 : Otot tubuh manusia

(Sumber : [in.pinterest.com/pin/432627107926527305](https://in.pinterest.com/pin/432627107926527305))

## SIMPULAN

Muskulo dan skeletal merupakan satu kesatuan yang tidak terpisahkan karena tidak bisa bekerja sendiri. Muskulus atau otot merupakan organ tubuh yang secara fisiologis mampu berkontraksi ketika ada rangsangan sehingga mengakibatkan gerakan pada rangka tubuh. Tulang merupakan jenis jaringan ikat yang kuat dan keras. Tulang diklasifikasikan berdasarkan bentuknya, jaringan penyusun dan sifat-sifat fisiknya serta matriks penyusunnya. Tulang rangka dibagi menjadi dua kelompok yaitu rangka (*aksial*) dan rangka anggota tubuh (*apendikular*). Tulang *aksial* terdiri atas tengkorak, kolom vertebra, iga dan sternum. Tulang *apendikular* terdiri dari ekstremitas atas (scapula, klavikula, humerus, ulna, radius, telapak tangan) dan ekstremitas bawah (pelvis, femur, patela, tibia, fibula, telapak kaki).

Sendi adalah hubungan antar dua tulang atau lebih dan dapat terjadi pergerakan atau tidak. Sendi memungkinkan gerakan tubuh menjadi lebih mudah. Jenis hubungan antar tulang dibedakan menjadi tiga yaitu *sinartrosis*, *amfiartosis*, dan *diartosis*. Otot merupakan jaringan fibrosa yang menopang sendi. Otot bersifat elastis, saat bekerja otot-otot ini berpasangan namun memiliki aksi yang berlawanan. Ketika suatu otot berkontraksi, maka otot yang lain akan berelaksasi. Jaringan otot terdiri atas otot polos (otot involuntir atau tidak bergaris), otot jantung, serta otot rangka/skeletal (otot voluntir/lurik).

## LATIHAN SOAL

- %2. Dibawah ini merupakan klasifikasi tulang berdasarkan bentuknya, kecuali ...
- A. Tulang panjang
  - B. Tulag pipih
  - C. Tulang Irregular
  - D. Tulang Rawan
  - E. Tulang Sesamoid
- %2. Struktur tulang panjang memiliki ..... dan dua .....
- A. Diafisis, Epifisis

- B. Epifisis, Diafisis
  - C. Endotelium, Periosteum
  - D. Osteocyt, Diafisis
  - E. Osteocyt, Epifisis
- %2. Vertebra dibagi menjadi beberapa regio. Regio Thoraksikis terdiri dari ... ruas
- A. 7
  - B. 5
  - C. 12
  - D. 10
  - E. 2
- %2. Secara mikroskopis tulang sejati/ tulang padat terdiri dari beberapa komponen. Komponen yang berisi syaraf, pembuluh darah , dan aliran limfe adalah..
- A. Sistem Havers
  - B. Lamella
  - C. Lakuna
  - D. Kanalikulli
  - E. Periosteum
- %2. Sendi yang ditandai dengan adanya kapsul atau ruang tulang yg membentuk persendian, disebut...
- A. Sendi Sinovial
  - B. Sendi Kartilago
  - C. Sendi Fibrous
  - D. Sendi Engsel
  - E. Sendi Pelana

## REFERENSI

Wahyuningsih, Heni Puji., Kusmiyati, yeni. 2017. *Bahan Ajar Kebidanan ANATOMI FISILOGI*. Kemenkes RI

Ross dan Wilson. 2017. *Dasar-dasar Anatomi dan Fisiologi*. Elsevier Singapore

Risnanto dan Uswatun Insani. 2014. Buku Ajar Asuhan Keperawatan Medikal Bedah : Sistem Muskuloskeletal. Yogyakarta : Deepublish

Syaifudin. 2011. *Anatomi Tubuh Manusia untuk Mahasiswa Keperawatan*. Jakarta : Salemba Medika.

**Tujuan Pembelajaran / Sub Capaian Pembelajaran Mata Kuliah**

- %1. Mahasiswa mampu menjelaskan tentang posisi anatomi jantung
- %1. Mahasiswa mampu menjelaskan tentang struktur anatomi dan bagian-bagian jantung
- %1. Mahasiswa mampu menjelaskan tentang darah dan pembuluh darah

**PENDAHULUAN**

Sistem kardiovaskuler mempelajari tentang jantung dan pembuluh darah. Sistem ini berfungsi mengalirkan darah yang membawa sel-sel darah, nutrien, oksigen, elektrolit, hormon dan sebagainya yang dibutuhkan oleh sel-sel dalam tubuh untuk menunjang homeostasis tubuh.

**JANTUNG**

Jantung adalah organ muskular berbentuk kerucut dan berongga. Ukurannya setara dengan satu kepalan tangan pemilikinya, dengan panjang sekitar 10 - 12 cm dan lebar 9 cm, dengan berat sekitar 300-400 gram.

Jantung berada di rongga toraks (dada) di area mediastinum atau ruang antar paru. Jantung terletak di atas diafragma, posisinya obliq atau miring ke sisi kiri. Bagian atas jantung disebut *apeks* dan bagian bawah disebut *basal*. Apeks terletak di sekitar 9 cm ke kiri garis tengah pada tinggi ruang interkosta ke-5 (sedikit di bawah puting susu dan sedikit lebih dekat garis tengah), sedangkan basal berada setinggi iga ke-2.

Jantung dilindungi oleh atas tiga lapisan jaringan yaitu :

%1) Perikardium

Perikardium merupakan lapisan jantung terluar yang memiliki dua sakus (kantong/pembungkus). Sakus terluar terdiri atas jaringan fibrosa, sakus terdalam terdiri atas lapisan membran serosa ganda. Lapisan luar membran serosa (*perikardium parietal*) melapisi sakus fibrosa, sedangkan lapisan dalam (*perikardium viseral/epikardium*) melekat pada otot jantung. Membran serosa dilapisi sel epitel gepeng yang berfungsi menyekresi cairan serosa ke dalam ruang antara lapisan parietal dan viseral (*perikardium cavity*).

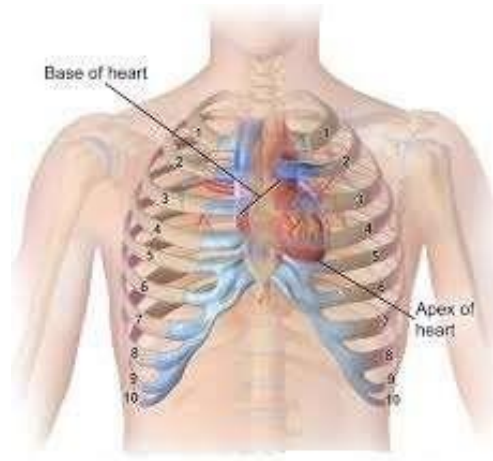
%1) Miokardium

Miokardim adalah lapisan yang terletak di tengah dan terdiri atas otot-otot jantung. Pada lapisan ini terdapat pacemaker dan jaringan sistem konduksi jantung. Gerakan otot bersifat involuntir. Setiap serat sel memiliki satu inti sel dan satu /lebih cabang. Miokardium paling tebal pada bagian apek dan di bagian ventrikel kiri, yang memiliki beban kerja paling besar. Miokardium disusun oleh otot atria (serabut yang sangat tipis dan tidak beaturan), otot ventrikel yang membentuk bilik jantung dan otot atrioventrikular yang merupakan dinding pemisah antara serambi dan bilik (atrium dan ventrikel)

%1) Endokardium

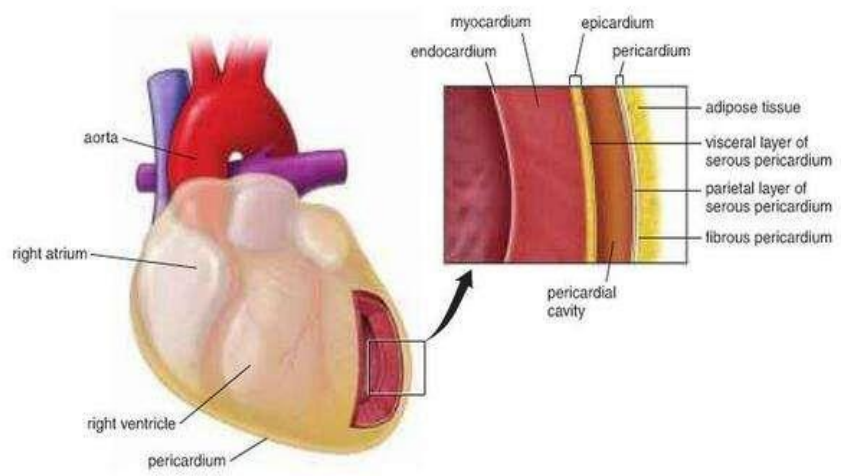
Lapisan ini merupakan membran yang halus dan tipis, memperlancar aliran darah ke jantung. Endokardium melapisi bilik katup jatup jantung, lapisan ini tersusun dari sel epitelium gepeng.





Gambar 3.1 : Posisi Jantung  
 (Sumber : [in.pinterest.com/pin/562137107926527305](https://in.pinterest.com/pin/562137107926527305))

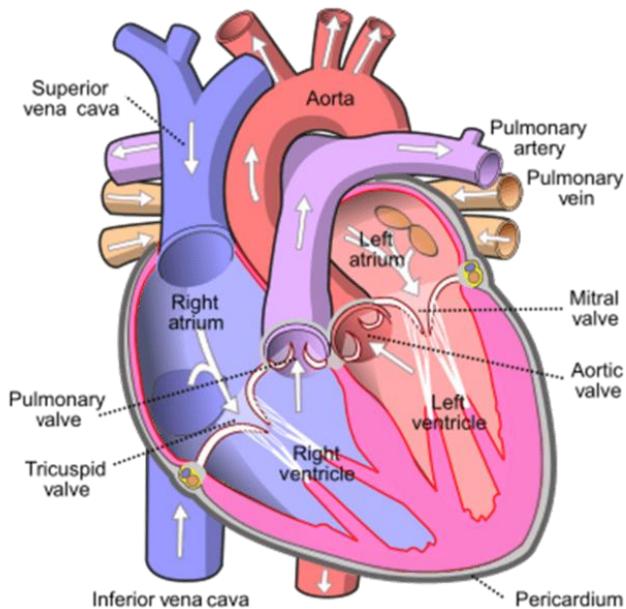
A



Gambar 3.2 : Lapisan Jantung  
 (Sumber : [docplayer.info/144150869-Sistem-kardiovaskuler.html](http://docplayer.info/144150869-Sistem-kardiovaskuler.html)) 1

Terdapat dua bagian jantung yaitu sisi kiri dan kanan yang dipisahkan oleh septum. Setiap sisi terdapat katup *atrioventrikular* yang memisahkan serambi atas yaitu *atrium* dan bilik bawah yaitu *ventrikel*. Katup atrioventrikular kanan (*katup trikuspid*) memiliki 3 lembar daun katup, sedangkan katup atrioventrikular kiri (*katup mitral*) memiliki 2 lembar daun katup. Aliran darah di jantung adalah satu arah, darah masuk ke jantung dan melalui ventrikel di bawahnya.

Katup antara atrium dan ventrikel membuka serta menutup secara pasif sesuai perubahan tekanan dalam bilik. Katup membuka saat tekanan dalam atrium lebih besar daripada ventrikel. Saat sistole ventrikel (kontraksi), tekanan di ventrikel naik melebihi atrium dan katup menutup, mencegah aliran balik ke jantung.



Gambar 3.3 . Ruang-ruang jantung

(Sumber : [in.pinterest.com/pin/5911043250444112](https://in.pinterest.com/pin/5911043250444112))

## Ruang-ruang Jantung

### %1) Atrium kanan

Merupakan ruang jantung yang dindingnya memiliki ketebalan sekitar 2 mm. Atrium kanan merupakan muara dari vena cava. Terdiri atas dua ruangan yaitu sinus venarum dan aurikula dekstra. Batas kedua ruangan ini pada dinding atrium sebelah luar adalah sulkus terminalis yang pada dinding atrium sebelah dalam sesuai dengan krista terminalis. Sekat yang memisahkan antara atrium kanan dan kiri dan sekaligus merupakan dinding posterior dari atrium kanan disebut septum interatriale. Pada bagian bawah septum ini terdapat fossa ovali yang secara embriologis merupakan bekas foramen ovale.

### %1) Atrium Kiri

Atrium kiri dindingnya lebih tebal daripada atrium kanan yaitu sekitar 3 mm. Terletak di postero-superior dari ruang jantung. Atrium kiri juga terdiri atas sinus venarum dan aurikula sinistra yang berdinding kasar. Berfungsi sebagai penampungan darah yang rendah O<sub>2</sub> dari seluruh tubuh.

### %1) Ventrikel Kanan

Berada di dalam rongga thorax paling depan dan di bawah manubrium sterni. Berhubungan dengan atrium kanan melalui ostium atrioventrikuler dekstrum dan dengan traktus pulmonalis melalui ostium pulmonalis. Dinding ventrikel kanan jauh lebih tebal dari atrium kanan.

### %1) Ventrikel Kiri

Ventrikel kiri berhubungan dengan atrium kiri melalui ostium atrioventrikuler sinistra dan dengan aorta melalui ostium aorta. Dinding ventrikel kiri tiga kali lebih tebal dari ventrikel kanan. Tekanan darah intraventrikel kiri enam kali lebih tinggi dibandingkan tekanan dari ventrikel kanan. 1

Bagian permukaan jantung

%1) Apeks Kordis

Apeks kordis adalah ujung dari ventrikel kiri. Pada bagian ini dapat dilihat atau diraba denyut jantung. Letak normalnya pada ruang interkosta ke-5 kiri, kira-kira 1 jari di bagian medial linea medio klavikularis sinistra.

%1) Basis Kordis

Basis kordis adalah tempat keluarnya aorta dan trunkus pulmonalis dari jantung serta tempat masuknya vena cava serta vena pulmonalis ke dalam jantung. Bagian ini menghadap ke arah kanan kranio-dorsal. Aksis kordis adalah garis yang menghubungkan pertengahan basis kordis ke apeks kordis, arahnya dari kanan postero-superior ke kiri antero-posterior.

%1) Fascies Anterior

Fascies anterior kordis adalah bagian permukaan jantung yang terletak berhadapan dengan sternum dan kostae. Sebagian besar dibentuk oleh ventrikel kanan dan sebagian kecil oleh atrium kanan, ventrikel kiri dan aurikula sinistra.

%1) Fascies Superior

Fascies superior kordis adalah bagian posterior permukaan jantung. Sebagian besar dibentuk oleh atrium kiri dan sebagian kecil oleh atrium kanan serta ventrikel kiri.

%1) Fascies Inferior

Fascies inferior kordis adalah bagian dari permukaan jantung yang terletak di inferior dan berhadapan dengan diafragma. Sebagian besar dibentuk oleh ventrikulus sinistra dan sebagian kecil oleh ventrikulus dekstra dan atrium dekstra dimana vena kava inferior membentuk tepi yang tajam dan disebut sebagai margo acutus, sedangkan pertemuan fascies

anterior dengan posterior membentuk tepi yang tumpul disebut margo obtusus.

#### %1) Sulkus Koronarius

Sulkus koronarius adalah cekungan yang berjalan melingkari jantung dan memisahkan atrium dengan ventriklus. Sulkus ini dilalui oleh ramus circumfleksus arteri koronaria sinistra, arteri koronaria dekstra, sinus koronarius, vena kordis parv dan jaringan lemak.

#### %1) Sulkus Interventrikularis Anterior

Sulkus interventrikularis anterior terletak pada fascies anterior tepat pada septum interventrikularis, dilalui ramus interventrikularis (desenden) anterior arteri koronaria sinistra dan vena kordis magna.

#### %1) Sulkus Interventrikularis Posterior

Sulkus interventrikularis posterior merupakan kelanjutan sulkus interventrikularis anterior dan terletak pada fascies inferior kordis, dilalui oleh ramus interventrikularis posterior arteri koronaria dekstra dan vena kordis media.

## DARAH

Darah merupakan jaringan ikat berbentuk cairan. Darah bersirkulasi secara tetap ke seluruh tubuh, memungkinkan komunikasi tetap antara jaringan yang jauh satu dengan yang lain. Darah berfungsi sebagai transportasi yang membawa oksigen, nutrisi, hormon, zat pelindung, faktor pembekuan; mengatur keseimbangan asam basa; mengatur suhu tubuh; membawa panas tubuh dari pusat produksi panas (hepar dan otot); dan pengaturan hormon.

Darah menyusun 7 % BB (sekitar 5,6 lt pada pria dewasa dengan BB 70 kg). Darah terdiri dari cairan jernih, berwarna kekuningan yang disebut plasma dimana didalamnya terdapat

beberapa sel darah merah yang berbeda. Plasma secara normal mengambil bagian 55% dari volume darah dan sel darah 45%.

#### %1) Plasma

Tersusun dari air 90-92% dan zat terlarut yg meliputi : protein plasma, garam anorganik, nutrien yang berasal dari makann yang dicerna, materi sisa, hormon dan gas.

#### %1. Protein plasma

Protein plasma menyusun 7 % komposisi plasma. Protein plasma bertanggungjawab dalam menciptakan tekanan osmotik darah (normalnya 25 mmHg atau 3,3 kPa), yang mempertahankan cairan plasma di dalam sirkulasi. Albumin merupakan protein plasma yang diproduksi di hati dan paling banyak (sekitar 60 dari total %). Albumin berfungsi untuk mempertahankan tekanan osmotik plasma yang normal, pembawa hormon steroid.

#### %1. Faktor pembekuan darah

Faktor ini bertanggung jawab terhadap koagulasi darah. Serum adalah plasma yang didapat dari pemisahan faktor pembekuan darah. Faktor pembekuan darah yang paling banyak adalah fibrinogen.

Tabel 3.1 Faktor Pembekuan Darah

	Faktor Pembekuan Darah
I	Fibrinogen
II	Protrombin
III	Faktor jaringan (tromboplastin)
IV	Kalsium ( $Ca^{2+}$ )
V	Faktor labil, Proakselerin, Ac-globulin
VII	Faktor stabil, prokonvertin
VIII	Globulin antihemofili (AHG), Faktor A antihemofili
IX	Faktor Christmas, komponen tromboplastin plasma (PTA), faktor B antihemofili)
X	Faktor Stuart Prower
XI	Anteseden tromboplastin plasma (PTA), faktor C antihemofili
XII	Faktor Hageman

XIII	Faktor penstabil fibrin
Tidak ada faktor VI	
Vitamin K penting untuk sintesis faktor II, VII, IX dan X	

Sumber : Ross and Wilson, 2014

#### %1. Garam anorganik

Garam ini berperan dalam kontraksi otot, transmisi impuls saraf, pembentukan sekresi dan mempertahankan keseimbangan asam dan basa.

#### %1. Nutrien

Dalam saluran cerna, makanan dipecah menjadi molekul-molekul kecil, misalnya monosakarida, asam amino, asam lemak dan dliserol agar dapat di absorpsi. Molekul kecil ini bersama garam mineral diperlukan oleh sel tubuh untuk menghasilkan energi, panas, materi untuk perbaikan, penggantian dan sintesis komponen darah dan sekresi tubuh lainnya.

#### %1. Produk sisa

Darah berperan dalam menghantarkan produksi sisa metabolisme protein seperti urea, kreatini dan asam urat. Produk sisa ini dibentuk di hati. Karbondioksida dari metabolisme jaringan ditransportasikan ke paru-paru untuk di ekskresi.

#### %1. Hormon

Hormon adalah zat yang disintesis oleh kelenjar endokrin. Darah menghantarkan hormon secara langsung dari sel endokrin menuju jaringan target.

#### %1. Gas

Oksigen, karbondioksida dan nitrogen dihantarkan ke seluruh tubuh dengan melarutkan diri ke dalam plasma. Sebagian besar oksigen dibawa ke seluruh tubuh dengan berikatan dengan hemoglobin dan sebagian besar karbondioksida yang dipecah menjadi ion bikarbonat terlarut di dalam plasma.

## %1) Sel Darah

Sel-sel darah terutama disintesis di dalam sumsum tulang merah, kecuali beberapa limfosit diproduksi di dalam jaringan limfoid. Proses pembentukan sel darah disebut hemopoiesis dan berlangsung di sumsum tulang.

### %1. *Eritrosit (sel darah merah)*

Sel darah merah merupakan sel darah yang paling banyak (99% dari seluruh sel darah). Sel darah merah berbentuk kepingan bikonkaf yang tidak memiliki inti sel dan berdiameter sekitar 7 mikrometer. Fungsi utama eritrosit adalah mengangkut terutama oksigen dan sebagian karbondioksida. Fungsi ini terkait dengan hemoglobin yang ada di dalam eritrosit. Hemoglobin adalah protein kompleks berukuran besar yang mengandung protein globular (globin) dan kompleks yang mengandung zat besi berpigmen yang disebut heme. Rata-rata sel darah merah membawa sekitar 280 juta molekul hemoglobin (1 molekul hemoglobin dapat membawa 4 molekul oksigen).

Eritrosit dihasilkan di sumsum merah tulang di sumsum tulang, yang berada di ujung tulang panjang, tulang pipih dan iregular. Masa hidup eritrosit adalah sekitar 120 hari. Proses perkembangan sel darah merah berlangsung selama 7 hari dan disebut eritropoiesis. Vitamin B12 dan asam folat dibutuhkan untuk sintesis sel darah merah.

### %1. *Leukosit (Sel darah putih)*

Sel ini berperan penting dalam pertahanan tubuh terhadap mikroba dan materi asing lainnya. Leukosit adalah sel darah yang paling besar dan menyusun sekitar 1% volume darah. Leukosit mengandung inti sel dan sebagian leukosit memiliki granula dalam sitoplasmanya. Ada dua jenis leukosit yaitu granulosit/leukosit plimorfonuklear (neutrofil, eosinofil dan basofil) dan agranulosit (limfosit dan monosit). Peningkatan jumlah sel darah putih dalam



aliran darah biasanya mengindikasikan masalah fisiologia seperti infeksi, trauma atau keganasan.

*Neutrofil* merupakan penyapu yang kecil, cepat dan aktif melindungi tubuh terhadap invasi bakteri dan membuang sel-sel mati dan tidak berguna dari jaringan yang rusak. Neutrofil ditarik masuk ke area infeksi oleh suatu zat kimia yang dilepaskan oleh sel yang rusak yang disebut kemotaksin.

*Eosinofil* berperan dalam menyingkirkan parasit seperti cacing yg terlalu besar untuk difagosit. Eosinofil memiliki zat kimia toksik, yang disimpan di dalam granula yang dilepaskan saat eosinofil mengikat organisme penginfeksi. Eosinofil sering ditemukan pada sisi inflamasi akibat alergi seperti asma dan alergi kulit.

*Basofil* merupakan sel darah putih yang sangat berkaitan dengan reaksi alergi, mengandung padatan granula sitoplasmik dengan heparin (antikoagulan), histamin (agen inflamasi) dan zat lain yang meningkatkan inflamasi. Stimulus yang biasanya menyebabkan basofil melepaskan isi granulnya adalah alergen (antigen penyebab alergi). Alergen berikatan dengan reseptor antibodi pada membran basofil.

*Monosit* merupakan sel mononuklear berukuran besar yang dihasilkan sumsum merah tulang. Sebagian sel ini dalam darah dan secara aktif bergerak dan melakukan fagosit, sementara sebagian sel lainnya berpindah ke jaringan dimana sel ini berkembang menjadi makrofag.

*Limfosit* berukuran lebih kecil daripada monosit dan memiliki inti sel yang besar. Limfosit bersirkulasi dalam darah dan berada di jaringan limfatik (nodus limfe dan limpa) dalam jumlah yang besar. Limfosit berfungsi dalam mekanisme pertahanan tubuh terhadap antigen seperti sel yang dianggap abnormal (misal virus, sel kanker dan sel jaringan transplan). Limfosit terdiri atas dua yaitu limfosit T dan limfosit B.

#### %1) Trombosit

Merupakan kepingan berukuran sangat kecil, berdiameter 2-4  $\mu\text{m}$  dan tidak berinti, dihasilkan oleh sitoplasma megakariosit pada sumsum merah tulang. Trombosit mengandung berbagai zat yang meningkatkan pembekuan darah yang menyebabkan penghentian perdarahan. Jumlah trombosit normal sekitar 200.000-350.000/ $\text{mm}^3$ . Masa hidup trombosit antara 8-11 hari dan sisa trombosit yang tidak digunakan dalam hemostasis dihancurkan oleh makrofag terutama di limpa.

#### %1) Golongan darah

Golongan darah terdiri atas empat golongan yaitu A, B, AB, dan O. Pada orang yang memiliki golongan darah O, orang tersebut tidak memiliki baik antigen A maupun antigen B di dalam membran sel darah merahnya, dan darah mereka dapat ditransfusikan ke semua golongan darah sehingga disebut *donor universal*. Sebaliknya golongan darah AB tidak memiliki baik antibodi anti-A maupun B sehingga dapat menerima transfusi dari semua golongan darah disebut *resipien universal*.

Kesalahan transfusi dapat berakibat fatal pada penerima donor (resipien). Ketidakcocokan transfusi golongan darah dapat menyebabkan hemolisis, peningkatan suhu tubuh, kerusakan ginjal dan lain-lain.

#### %1) Faktor Rhesus

Selain pemeriksaan golongan darah ABO, faktor rhesus juga harus diperhatikan saat transfusi darah. Golongan darah rhesus pada manusia terdiri atas Rhesus D positif dan negatif. Jika faktor rhesus darah resipien adalah negatif dan menerima transfusi dari golongan darah yang positif untuk pertama kali, tidak menimbulkan bahaya. Akan tetapi, jika selanjutnya resipien menerima transfusi faktor rhesus positif untuk kedua kalinya akan

terjadi reaksi dalam sistem peredaran darah yang membahayakan. Di Asia, 99% penduduk tergolong rhesus D positif.

## PEMBULUH DARAH

Ada tiga jenis pembuluh darah yaitu arteri, vena dan kapiler.

### %1) Arteri

Mengalirkan darah yang kaya Oksigen ke seluruh tubuh. kecuali Arteri Pulmonalis. Arteri mempunyai dinding yang kuat dan elastik yang tersusun dari 3 lapisan yaitu *Tunika intima/interna*, *Tunika media*, *Tunika eksterna/adventisia*.

Tunika intima adalah lapisan yg tipis, halus dan pipih yang dilapisi jaringan epitelium skuamosa. Tunika media merupakan lapisan yang terdiri atas otot polos dan sebagian jaringan fibrosa dan Tunika eksterna/adventisia yaitu lapisan yang terdiri atas jaringan fibrosa untuk melindungi pembuluh darah.

### %1) Vena

Vena adalah pembuluh darah yg mengalirkan darah kaya CO<sub>2</sub> dari tubuh ke jantung. Dinding vena lebih tipis dari arteri. Memiliki 3 lapisan jaringan yg sama. Sebagian vena memiliki katup, mencegah aliran balik darah dan memastikan darah mengalir ke jantung. Vena paling kecil disebut Venul.

### %1) Kapiler

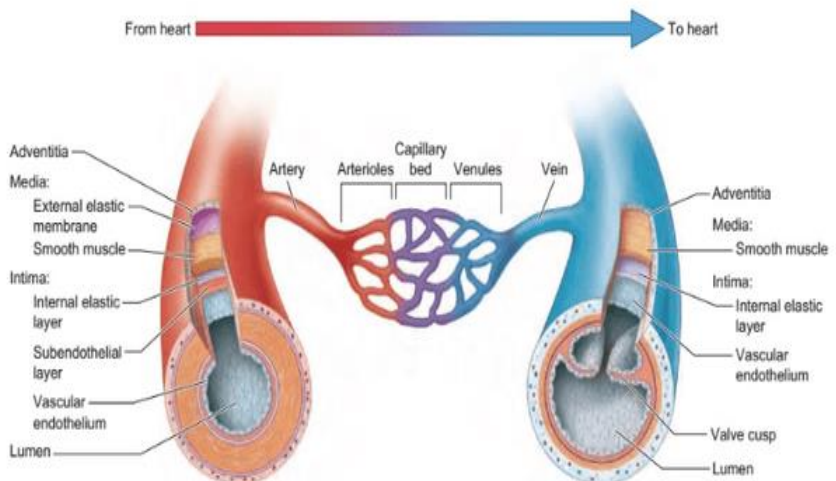
Arteriol (arteri berukuran paling kecil) terkecil bercabang menjadi sejumlah pembuluh pang disebut kapiler. Dinding kapiler terdiri atas lapisan tunggal sel endotelium yang memiliki membran dasar tipis, yang dapat dilalui air dan substansi molekul kecil lainnya. Molekul besar seperti protein plasma tidak dapat melalui dinding kapiler. Kapiler membentuk jaringan pembuluh darah tipis yang besar, dimana menghubungkan arteril terkecil dengan venul terkecil. Kapiler terdiri atas satu lapisan jaringan epitelium

skuamosa. Kapiler berfungsi dalam pertukaran oksigen dan nutrisi dengan materi sisa secara osmosis.

Tabel 3.2 Perbedaan arteri dan vena

Arteri	Vena
Dindingnya elastis dan tebal	Dindingnya tipis dan kurang elastis
Tekanan darahnya kuat/cepat	Tekanan darahnya lemah
Darah kaya akan O <sub>2</sub> kecuali arteri pulmonalis	Darah kaya akan CO <sub>2</sub> kecuali vena pulmonalis
Letaknya agak dalam	Letaknya dekat dengan permukaan kulit
Denyut jantung terasa	Denyut jantung tidak terasa
Tidak memiliki katup	Memiliki katup
Arah aliran menuju ke luar jantung	Arah darah menuju jantung

Sumber : Ross and Wilson, 2014



Gambar 3.4 : Struktur pembuluh darah  
(Sumber : Moore K, Dalley AF, Agur AM, 2014)

## SIMPULAN

Sistem kardiovaskuler mempelajari tentang jantung dan pembuluh darah. Sistem ini berfungsi mengalirkan darah yang membawa sel-sel darah, nutrien, oksigen, elektrolit, hormon dan sebagainya yang dibutuhkan oleh sel-sel dalam tubuh untuk menunjang homeostasis tubuh. Jantung berada di rongga toraks (dada) di area mediastinum atau ruang antar paru.

Darah merupakan jaringan ikat berbentuk cairan. Darah bersirkulasi secara tetap ke seluruh tubuh, memungkinkan komunikasi tetap antara jaringan yang jauh satu dengan yang lain. Darah berfungsi sebagai transportasi yang membawa oksigen, nutrisi, hormon, zat pelindung, faktor pembekuan; mengatur keseimbangan asam basa; mengatur suhu tubuh; membawa panas tubuh dari pusat produksi panas (hepar dan otot); dan pengaturan hormon. Pembuluh darah dibagi menjadi 3 macam yaitu arteri, vena dan kapiler.

## LATIHAN SOAL

- %2. Lapisan jantung yang terdiri atas otot jantung, membentuk sebagian besar dinding jantung disebut..
- %1. Perikardium
  - %1. Miokardium
  - %1. Endokardium
  - %1. Perikardium parietal
  - %1. Perikardium cavity
- %2. Menerima darah dari atrium kanan dan dipompakan ke paru-paru melalui arteri pulmonalis, merupakan fungsi dari ...
- A. Atrium kanan
  - B. Ventrikel kanan
  - C. Ventikel kiri
  - D. Atrium kiri

- E. Katup mitral
- %2. Komponen terbesar dalam darah adalah...
  - A. Sel darah merah
  - B. Sel darah putih
  - C. Plasma darah
  - D. Trombosit
  - E. Leukosit
- %2. Pembuluh darah arteri terdiri dari beberapa lapisan. Lapisan yang tipis, halus dan pipih, dilapisi jaringan epitelium skuamosa, disebut ....
  - A. Tunika Intima
  - B. Tunika Media
  - C. Tunika Eksterna
  - D. Tunika serosa
  - E. Tunika visceral
- %2. Pembuluh yang mengalirkan darah kaya CO<sub>2</sub> dari tubuh ke jantung, tekanan darahnya lemah, dindingnya tipis dan memiliki katup, disebut...
  - A. Arteri
  - B. Vena
  - C. Kapiler
  - D. Limfa
  - E. Arteriol

## REFERENSI

- Aaronson, Philip I. and Jeremy P. T. Ward. 2010. At a Glance Sistem Kardiovaskuler Edisi Ketiga. Jakarta: Erlangga
- Starr, Cecie and McMillan, Beverly. 2010. HUMAN BIOLOGY. USA : Brooks/Cole, Cengage Learning

Grant A, Waugh A. 2011. Dasar-dasar Anatomi dan Fisiologi.  
Jakarta: Salemba Medika

Ross dan Wilson. 2017. Dasar-dasar Anatomi dan Fisiologi. Elsevier  
Singapore

**Tujuan Pembelajaran / Sub Capaian Pembelajaran Mata Kuliah**

1. Mahasiswa mampu menjelaskan tentang definisi respirasi eksternal dan internal,
2. Mahasiswa mampu menyebutkan dan menjelaskan organ-organ sistem pernafasan
3. Mahasiswa mampu menjelaskan tentang otot respirasi

**PENDAHULUAN**

Sel tubuh memerlukan energi untuk semua aktivitas metaboliknya. Sebagian besar energi ini didapat dari reaksi yang hanya terjadi jika ada oksigen. Sistem respirasi memungkinkan oksigen masuk ke dalam tubuh dan mengekskresikan karbondioksida. Pertugaran gas antara darah dan paru-paru disebut *Respirasi Eksternal*. Pertugaran gas antara darah dan sel disebut *Respirasi Internal*.

Organ respirasi meliputi : hidung, faring, laring, trakea, dua bronkus (satu bronkus pada tiap paru), bronkiolus dan saluran respirasi kecil, dua paru-paru dan selaputnya, pleura, serta otot respirasi (otot intercosta dan diaphragma).

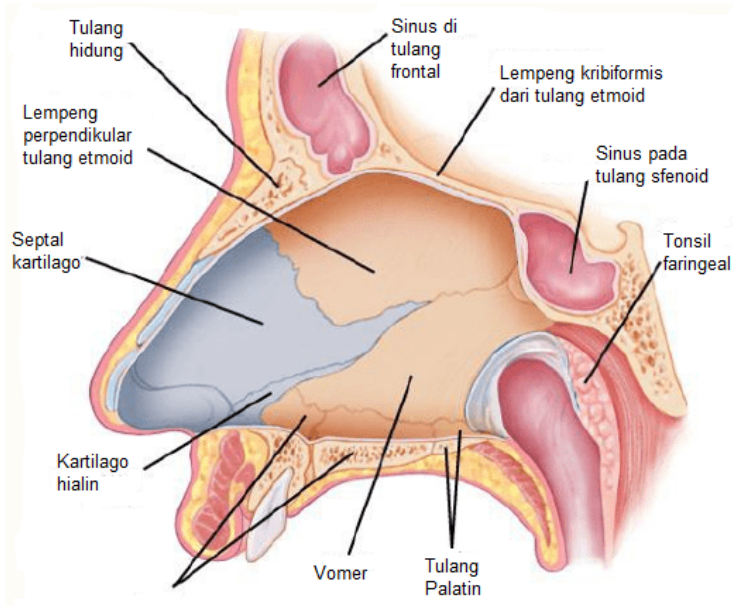
**ORGAN PERNAPASAN****1. Hidung**

Hidung adalah saluran respirasi yang pertama sebagai jalan masuk udara. Hidung berperan dalam menghangatkan, melembabkan dan menyaring udara. Rongga nasal dibagi menjadi



2 lubang yg sama besar oleh suatu septum. Bagian posterior tulang septum dibentuk oleh tulang etmoid dan vomer.

Atap (langit-langit) nasal dibentuk oleh lempeng kribiformis tulang etmoid dan sfenoid, tulang frontal dan tulang hidung. Dasar nasal dibentuk oleh langit-langit mulut dan terdiri atas palatum durum dibagian depan dan palatum molle di belakang. Palatum durum terdiri atas tulang palatin dan maksila, sedangkan palatum molle terdiri atas otot involuntir. Dinding Medial dibentuk oleh septum. Hidung dilapisi oleh epitelium kolumnar bersilia yang kaya vaskular (membran mukosa bersilia) yg mengandung sel goblet yang menyekresi mukus.



Gambar 4.1 : Struktur pembentuk septum nasal  
(Sumber : Ross and Wilson, 2014)

Lubang Hidung anterior atau nostril adalah saluran penghubung dari eksterior ke rongga nasal. Lubang hidung posterior : saluran dari rongga nasal ke faring. Sinus paranasal adalah rongga di tulang wajah dan kranium yang berisi udara. Sinus utama meliputi sinus maksilaris di dinding lateral, sinus frontal dan sfenoid, serta sinus etmoid di bagian lateral dan atas. Sinus berfungsi membantu individu berbicara dan juga meringankan tulang tengkorak. Terdapat juga *duktus nasolakrimalis* memanjang dari dinding lateral hidung ke sakus konjungtiva mata. Duktus ini mengairkan air mata dari mata.

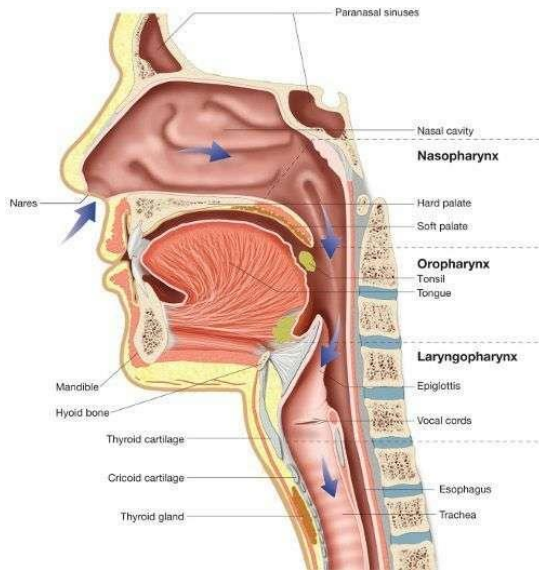
## **%1. Faring**

Faring adalah saluran yg memiliki panjang 12-14 cm dan memanjang dari dasar tengkorak hingga vertebra servikalis ke-6. Berada di belakang hidung, mulut dan laring serta lebih lebar di bagian atasnya. Faring dibagi menjadi 3 bagian yaitu nasofaring, orofaring, laringofaring.

Nasofaring merupakan bagian nasal faring terletak di belakang hidung dan di atas palatum molle. Pada dinding posterior, terdapat tonsil faringeal (adenoid), yang terdiri atas jaringan limfoid. Tonsil paling menonjol pada masa kanak-kanak hingga usia 7 tahun, selanjutnya mengalami atrofi.

Orofaring adalah bagian oral faring terletak di belakang mulut, memanjang dari bagian bawah palatum molle hingga bagian vertebra servikalis ke-3. Dinding lateral bersatu dgn palatum molle untuk membentuk lipatan di tiap sisi. Antara tiap pasang lipatan, terdapat kumpulan jaringan limfoid yang disebut tonsil palatin. Saat menelan, bagian nasal dan oral dipisahkan oleh palatum molle dan uvula.

Laringofaring merupakan bagian laringeal faring memanjang dari atas orofaring dan berlanjut ke bawah esofagus, yakni dari vertebra servikalis ke-3 hingga 6.



Gambar 4.2 : Struktur anatomi faring  
(Sumber : Ross and Wilson, 2014)

Faring dilapisi oleh 3 jaringan yaitu membran mukosa, jaringan fibrosa dan otot polos. Membran mukosa melapisi berbagai region tubuh yang berfungsi melindungi jaringan dari gesekan bahan makanan. Jaringan fibrosa membentuk lapisan tengah. Jaringan ini lebih tebal di nasofaring dan semakin tipis di ujung bawah. Otot polos terdiri atas beberapa otot konstriktor involuntir yang berperan penting dalam mekanisme menelan, sementara faring bukan dikendalikan otot voluntir.

Fungsi faring diantaranya yaitu sebagai saluran respirasi dan makanan, penghangat dan pelembab udara, pengecap, perlindungan, dan juga berperan dalam berbicara dengan bekerja sebagai resonansi untuk suara yang naik dari laring, faring (bersama sinus) membantu memberikan suara yang khas pada setiap orang.

### **%1. Laring**

Laring atau kotak suara memanjang dari langit-langit lidah dan tulang hioid hingga trakea. Laring berada di depan laringofaring pada vertebra servikalis ke-3, 4, 5 dan 6. Ukuran laring membesar pada pria, disebut jakun (Adam's Apple).

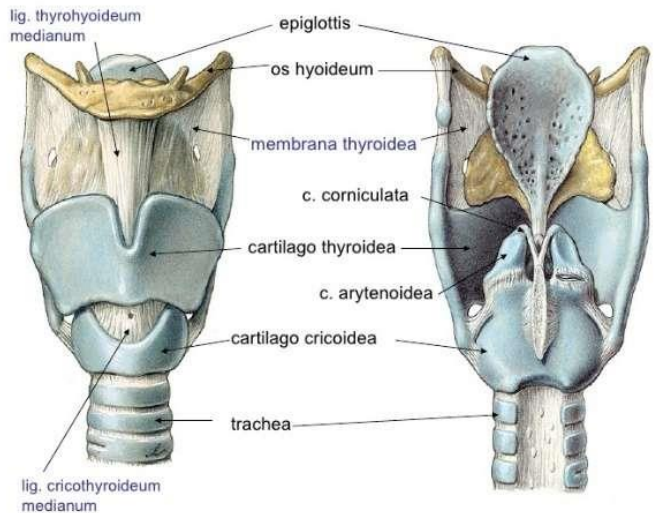
Laring terdiri atas beberapa kartilago. Kartilago utama meliputi : 1 kartilago tiroid, 1 kartilago krikoid, kartilago aritenoid dan 1 epiglottis.

Kartilago tiroid merupakan bagian yang paling menonjol dan terdiri atas 2 potongan pipih kartilago hialin atau lamina yang bersatu di bagian anteriornya, membentuk tonjolan laring (Adam's apple).

Kartilago Krikoid berada di bawah kartilago tiroid dan juga terdiri atas kartilago hialin. Kartilago ini menyerupai cincin yang melingkar memenuhi laring dengan bagian anterior yang sempit dan bagian posterior yang luas. Kartilago Aritenoid merupakan dua kartilago hialin, berada di puncak bagian yang luas dari kartilago krikoid yang membentuk bagian dinding posterior laring. Pada Kartilago ini, melekat pita suara dan otot serta dilapisi epitelium kolumnar bersilia.

Epiglottis dilapisi epitelium skuamosa berlapis. Jika laring diibaratkan sebagai kotak, maka epiglottis bertindak sebagai tutupnya. Epiglottis akan menutup laring saat menelan untuk melindungi paru dari inhalasi benda asing yang tidak disengaja.

Pita suara merupakan 2 lipatan membran mukosa yang pucat dengan bagian ujung bebasnya menyerupai tali dan memanjang dari dinding dalam jakun. Fungsi laring antara lain untuk produksi suara, berbicara, pelindung saluran respirasi bawah, jalan masuk udara, pelembab, penyaring dan penghangat.

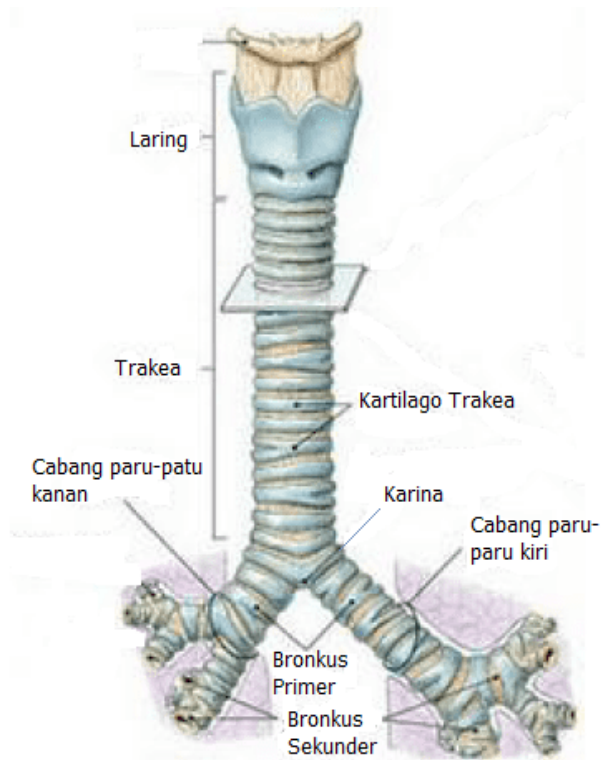


Gambar 4.3 : Laring  
(Sumber : <https://www.emaze.com/@AICTFIFQ>)

## %1. Trakea

Merupakan kelanjutan dari faring dan memanjang ke bawah hingga sekitar vertebra torasik ke-5 di mana trakea mengalami bifurkasi (percabangan) menjadi bronkus kiri dan kanan. Panjang trakea sekitar 10-11 cm terutama terletak di bidang median di depan esofagus. Trakea terdiri atas 3 lapis jaringan dan tersusun

atas 16-20 cincin kartilago hialin yang tidak sempurna yang terletak saling bertumpuk. Cincin trakea yang paling bawah meluas ke inferior dan posterior di antara bronkus utama kanan dan kiri, membentuk sekat yang lancip di sebelah dalam, yang disebut karina.



Gambar 4.4 : Anatomi trakea  
(Sumber : [journal.unair.ac.id/download-fullpapers-thtkla71c3b700c2full.pdf](http://journal.unair.ac.id/download-fullpapers-thtkla71c3b700c2full.pdf))082131069500

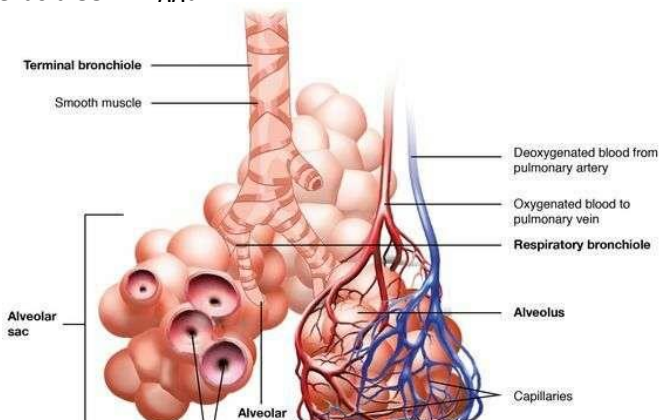
## 1. Bronkus dan bronkiolus

Bronkus primer merupakan percabangan trakea di sekitar toraks ke-5. Bronkus Kanan lebih lebar, lebih pendek dan lebih vertikal daripada bronkus kiri. Panjangnya sekitar 2,5 cm. Terbagi menjadi 3 cabang, satu untuk tiap lobus.

Bronkus kiri panjangnya sekitar 5 cm, lebih sempit daripada bronkus kanan. Terbagi menjadi 2 cabang, satu untuk tiap lobus. Bronkus terdiri dari jaringan ikat yang sama dengan trakea dan dilapisi oleh epitelium kolumnar bersilia. Bronkus bercabang menjadi bronkiolus, bronkiolus terminal, bronkiolus respiratorik, duktus alveolus dan akhirnya alveolus.

Bronkus berfungsi sebagai pengendali udara yang masuk. Saluran respirasi diubah oleh kontraksi atau relaksasi otot involuntir di dinding bronkus, dengan demikian mengatur volume udara yg masuk ke paru. Tiap lobulus disuplai oleh udara yang berasal dari bronkiolus terminal, yang lebih lanjut bercabang menjadi bronkiolus respiratorik, duktus alveolus dan banyak alveolus.

Terdapat 150 juta alveolus di paru-paru orang dewasa. Alveolus dikelilingi oleh jaringan kapiler padat. Pertukaran gas di paru (respirasi eksternal) berlangsung di membran yang disebut membran respiratorik. Surfaktan adalah cairan fosfolipid yang mencegah alveolus mengalami kolaps saat ekspirasi. Sekresi surfaktan ke saluran respirasi bawah dan alveolus dimulai saat janin berusia 35 minggu.



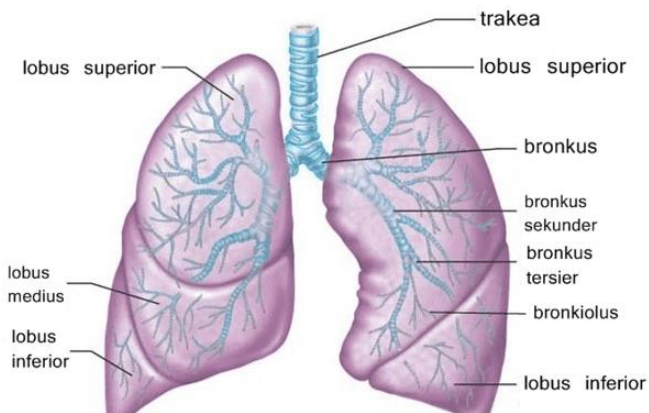
Gambar 4.5 : Alveolus

(Sumber : <https://id.pinterest.com/pin/392939136227583401>)

### **%1. Paru-paru dan pleura**

Terdapat 2 paru, masing-masing terletak di samping garis medialis di rongga toraks. Bagian apeks (puncak) berada di dasar leher sekitar 25 mm di atas klavikula tengah, sedangkan basal paru di permukaan toraks diafragma. Paru kanan dibagi menjadi 3 lobus : superior, medialis dan inferior. Paru kiri berukuran lebih kecil, lobus kiri terdiri dari 2 lobus : superior dan inferior.

Pleura merupakan lapisan berupa membran yang melapisi paru-paru dan memisahkannya dengan dinding dada bagian dalam. Cairan yang diproduksi pleura ini sebenarnya berfungsi sebagai pelumas yang membantu kelancaran pergerakan paru-paru ketika bernapas. Pleura adalah sebuah membran serosa yang terlipat dan membentuk dua lapis membran yaitu (1) Pleura viseral : melekat pada paru, membungkus tiap lobus dan memisahkan lobus. (2) Pleura parietal : menempel di dalam dinding dada dan permukaan toraks diafragma.





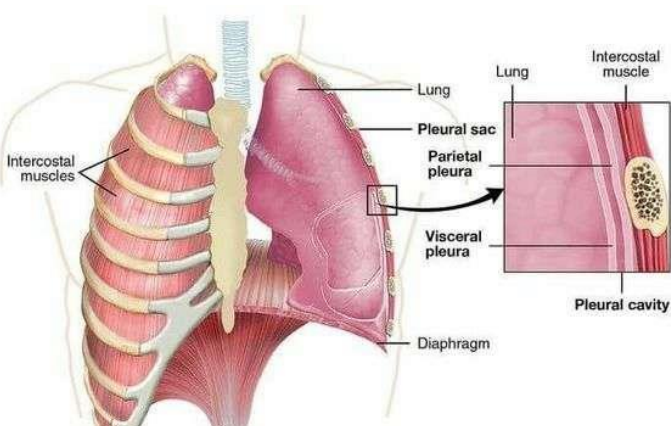
Gambar 4.6 : Anatomi paru-paru  
(Sumber : [https://id.pinterest.com/pin/\\_523825000395792439](https://id.pinterest.com/pin/_523825000395792439))

### %1. Otot respirasi

Otot utama yang digunakan saat bernafas normal dalam keadaan tenang adalah otot interkosta dan otot diafragma. Otot interkosta terdiri atas 11 pasang yang berada di ruangan antara 12 pasang iga. Otot ini tersusun dari 2 lapisan : internal dan eksternal.

Serat otot interkosta eksternal memanjang ke bawah dan ke depan dari tepi bawah iga hingga ke tepi atas iga. Serat otot interkosta internal memanjang ke bawah dan ke belakang dari tepi iga atas hingga bawah.

Otot Diafragma berbentuk kubah yang memisahkan rongga toraks dan abdomen. Otot ini menyusun dasar rongga toraks dan bagian atas rongga abdomen serta terdiri atas tendon sentral. Saat otot diafragma berelaksasi, tendon setral berada pada vertebra torasik ke-8. Saat otot diafragma berkontraksi, serat otot memendek dan tendon setral tertarik ke bawah hingga vertebra torasik ke-9.



Gambar 4.7 : Otot respirasi

(Sumber : [https://id.pinterest.com/pin/\\_822681056921700381](https://id.pinterest.com/pin/_822681056921700381))

## SIMPULAN

Sistem respirasi memfasilitasi oksigen untuk dapat masuk ke dalam tubuh dan mengekskresikan karbondioksida. Pertukaran gas antara darah dan paru-paru disebut *Respirasi Eksternal*. Pertukaran gas antara darah dan sel disebut *Respirasi Internal*.

Organ respirasi meliputi : hidung, faring, laring, trakea, dua bronkus (satu bronkus pada tiap paru), bronkiolus dan saluran respirasi kecil, dua paru-paru dan selaputnya, pleura, serta otot respirasi (otot intercosta dan diaphragma).

## LATIHAN SOAL

2. Pertukaran gas antara darah dan paru-paru disebut...
- A. Respirasi Internal
  - B. Respirasi Eksternal
  - C. Respirasi O<sub>2</sub>
  - D. Respirasi atas
  - E. Respirasi bawah
2. Cairan fosfolipid yang mencegah alveolus mengalami kolaps saat ekspirasi dan mulai disekresi saat janin berusia 35 minggu, disebut....
- A. Pleura
  - B. Surfaktan
  - C. Alveoli
  - D. Bronkiolus

- E. Pleura visceral
- %2. Rongga di tulang wajah dan kranium yang berisi udara, disebut ....
  - A. Septum
  - B. Vormer
  - C. Sinus paranasal
  - D. Sphenoid
  - E. Palatum
- %2. Organ pernafasan yang terdiri atas 3 lapis jaringan dan tersusun atas 16-20 cincin kartilago hialin dan terletak saling bertumpuk, adalah ...
  - A. Faring
  - B. Laring
  - C. Trakhea
  - D. Paru-paru
  - E. Bronkus
- %2. Paru kanan dibagi menjadi ....lobus, yaitu ....
  - A. 2 ; superior, inferior
  - B. 3 ; anterior, medialis dan posterior
  - C. 2 ; anterior dan posterior
  - D. 3 ; superior, medialis dan inferior
  - E. 2 ; dextra dan sinistra

## REFERENSI

Starr, Cecie and McMillan, Beverly. 2010. HUMAN BIOLOGY. USA : Brooks/Cole, Cengage Learning

Grant A, Waugh A. 2011. Dasar-dasar Anatomi dan Fisiologi. Jakarta: Salemba Medika

Ross dan Wilson. 2017. Dasar-dasar Anatomi dan Fisiologi. Elsevier Singapore

## **BAB 5**

## **SISTEM PENCERNAAN**

### **Tujuan Pembelajaran / Sub Capaian Pembelajaran Mata Kuliah**

- %1. Mahasiswa mampu menjelaskan tentang macam-macam aktifitas sistem pencernaan
- %1. Mahasiswa mampu menjelaskan struktur anatomi organ pencernaan (mulut, faring, eksofagus, lambung, usus halus, usus besar dan anus)
- %1. Mahasiswa mampu menjelaskan struktur anatomi organ aksesoris organ pencernaan (pankreas, hati kelenjar ludah, Kandung empedu)

### **PENDAHULUAN**

Sistem pencernaan atau sistem gastrointestinal (mulai dari mulut sampai anus) adalah sistem organ dalam manusia yang berfungsi untuk menerima makanan, mencernanya menjadi zat-zat gizi dan energi, menyerap zat-zat gizi ke dalam aliran darah serta membuang bagian makanan yang tidak dapat dicerna atau merupakan sisa proses tersebut dari tubuh.

### **AKTIFITAS SISTEM PENCERNAAN**

- %1. Ingesti : masuknya makanan (bolus) ke dalam saluran pencernaan
- %1. Propulsi : mencampur makanan dan memindahkan sari makanan ke dalam saluran cerna.
- %1. Digesti : penghancuran bolus baik secara mekanik (mengunyah) dan pencernaan makanan secara kimia dengan enzim.
- %1. Absorpsi : proses penyerapan makanan yang dicerna ke dalam dinding organ saluran cerna.
- %1. Eliminasi : Proses pengeluaran substansi makanan yang tidak dapat dicerna dan diabsorpsi di saluran cerna dalam bentuk feses.

## ORGAN SISTEM PENCERNAAN

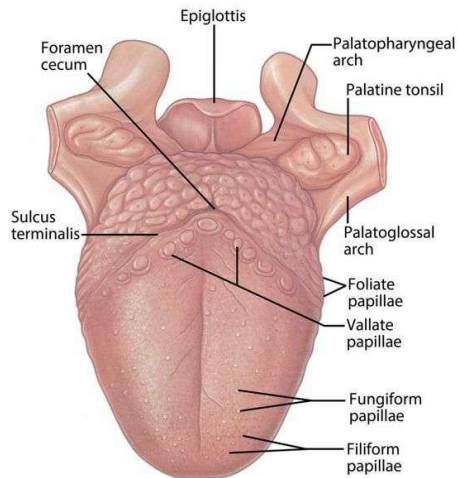
### %1. Saluran cerna (*canal alimentary*)

#### %1. Mulut

Mulut adalah rongga yang diikat secara eksternal oleh bibir dan pipi dan mengarah ke dalam faring. Rongga mulut dilapisi membran mukosa yang terdiri atas epitelium skuamosa berlapis yang berisi sedikit kelenjar penyekresi mukus. Bagian atasnya dibentuk oleh palatum durum dan mole, 2/3 bagian anterior lidah mengisi dasar mulut. Organ-organ yang terlibat dalam proses pencernaan di rongga mulut : lidah, gigi, dan kelenjar saliva.

Lidah adalah struktur muskular yang berada di dasar mulut. Bagian dasar lidah melekat pada tulang hioid dan frenulum pada dasar mulut. Permukaan superior berisi epitelium skuamosa berlapis dengan banyak papila (tonjolan kecil). Papila berisi reseptor sensori (ujung syaraf khusus) yang berfungsi sebagai indera pengecap. Lidah berperan penting dalam mengunyah, menelan, bicara dan mengecap.

Gigi melekat pada rongga pangkal gigi dari mandibula dan maksila. Bayi Lahir dgn rangkaian geligi terdiri atas gigi susu (sementara). Terdapat 20 buah gigi susu, masing-masing 10 di tiap rahang. Gigi susu mulai tumbuh saat bayi berusia 6 bulan, dan harus tumbuh lengkap saat berusia 24 bulan. Gigi tetap mulai menggantikan gigi susu saat individu berusia 6 tahun dan geligi ini terdiri atas 32 buah, biasanya lengkap saat berusia 24 tahun.



Gambar 5.1 : Lidah

(Sumber : [https://id.pinterest.com/pin/\\_368380444506356593](https://id.pinterest.com/pin/_368380444506356593))

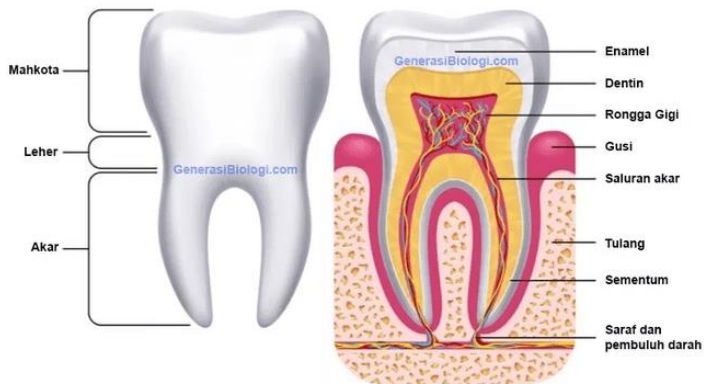
Gigi tersusun dari beberapa 3 struktur yaitu : mahkota, leher dan akar.

2. Mahkota : merupakan bagian yang memiliki banyak “tonjolan” di atas permukaan untuk membantu dalam proses mengunyah makanan. Terdapat enamel : lapisan tipis dari substansi yang sangat keras. Dentin :

substansi yang menyerupai gading yang keras. Rongga pulpa : mengandung pembuluh limfe dan saraf.

%2. Leher : bagian yang sempit diantara mahkota muncul dan akar.

%2. Akar : berada di bawah garis gusi, yang menjadi penyangga gigi ke bagian soket tulang dan dikenal sebagai alveolus. Akar gigi ditutupi oleh semen : substansi yg menyerupai tulang dan menjaga agar gigi tetap di rongganya.



Gambar 5.2 : Struktur gigi

(Sumber : [https://id.pinterest.com/pin/\\_470204017319243078](https://id.pinterest.com/pin/_470204017319243078))

## %1. Faring

Faring dibagi menjadi 3 area : nasofaring, orofaring dan laringofaring. Nasofaring berperan penting dalam respirasi, orofaring dan laringofaring merupakan saluran utama baik bagi sistem respirasi maupun pencernaan.

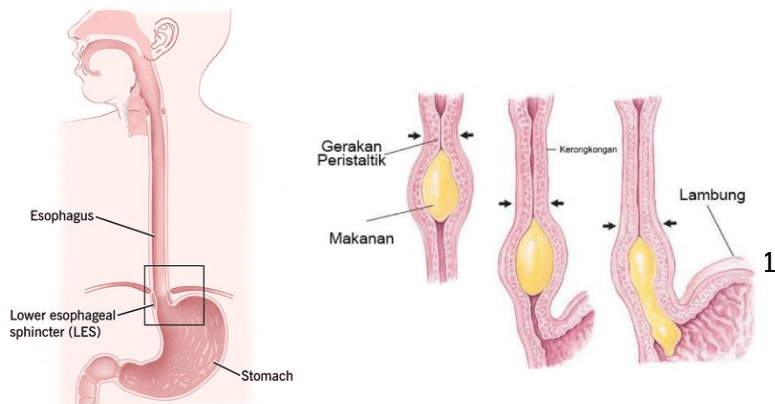
Makanan melalui rongga mulut ke faring, kemudian ke esofagus yang berada di bawahnya. Dinding faring terdiri atas 3 lapisan :

- %2. Lapisan dalam dilapisi oleh membran mukosa yg berupa epitelium skuamosa berlapis, terus melapisi faring hingga ke pangkal mulut dan esofagus
- %2. Lapisan tengah terdiri atas jaringan fibrosa dan mengandung pembuluh limfe dan saraf.
- %2. Lapisan luar terdiri atas sejumlah otot involuntir yg terlibat dalam proses menelan.

### %1. Esofagus / kerongkongan

Panjang Esofagus  $\pm$  20 cm dan lebar  $\pm$  2 cm. Berada di bidang median toraks didepan kolum vertebra yg berada di belakang trakea. Esofagus adalah organ yang menghubungkan mulut dan lambung.

Makanan berjalan di kerongkongan melalui proses peristaltik sehingga makanan dapat terdorong ke lambung. Esofagus bertemu dengan faring pada ruas ke-6 tulang belakang. Menurut histologi, Esofagus dibagi menjadi tiga bagian, yaitu bagian superior (sebagian besar adalah otot rangka), bagian tengah (campuran otot rangka dan otot halus), dan bagian inferior (terutama terdiri dari otot halus)





(%4) (b)

Gambar 5.3 : (a) Esfagus, (b) Gerakan peristaltik esofagus  
(Sumber : [https://id.pinterest.com/pin/\\_470204017319243078](https://id.pinterest.com/pin/_470204017319243078))

## **%1. Lambung**

Merupakan organ otot berongga yang besar dan berbentuk huruf J melebar. Lambung terletak diantara ujung esofagus dan pangkal usus halus. Berada di kuadran kiri atas abdomen p=25cm, L=10cm. Kapasitas lambung pada orang dewasa  $\pm$  15.000 ml.

Lambung dibagi menjadi tiga daerah :

%3. Kardiak, yaitu bagian lambung yang paling pertama untuk tempat masuknya makanan dari kerongkongan (esofagus).

%3. Fundus, yaitu bagian lambung tengah yang berfungsi sebagai penampung makanan serta proses pencernaan secara kimiawi dengan bantuan enzim.

%3. Pylorus, yaitu bagian lambung terakhir yang berfungsi sebagai jalan keluar makanan menuju usus halus.

Dinding lambung tersusun dari 4 lapis jaringan :

**%2.** Serosa

Merupakan lapisan terluar. Pada thoraks, lapisan ini berupa jaringan fibrosa longgar. Di dalam abdomen, Peritonium : Membran serosa terbesar di tubuh. Peritonium tersusun dari kantong berisi sedikit cairan serosa yang menutupi rongga abdomen.

**%2.** Lapisan otot

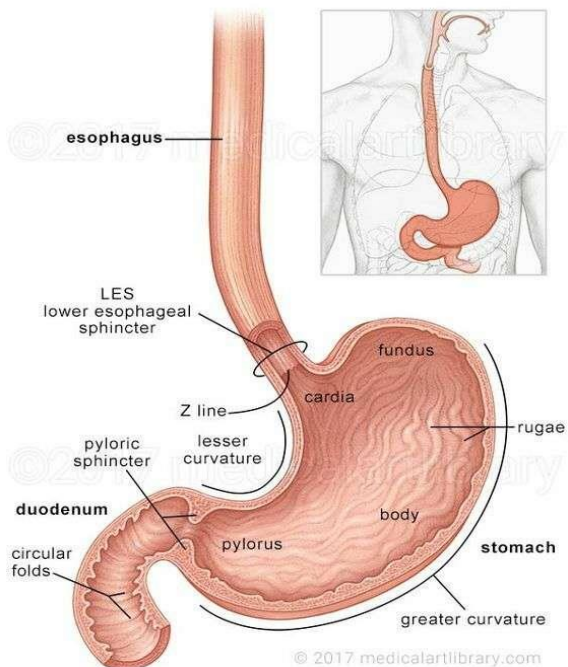
Saluran cerna dilapisi otot polos. Jenis kontraksi otot polos disebut peristalsis. Lapisan longitudinal yang bersambung dengan esofagus. Lapisan sirkuler yang paling tebal dan terletak di pilorik membentuk spinkter.

## **%2. Submukosa**

Lapisan ini terdiri atas kolagen jaringan ikat longgar dan sebagian serat elastis. terdiri dari jaringan areola yang banyak mengandung pembuluh darah dan limfe.

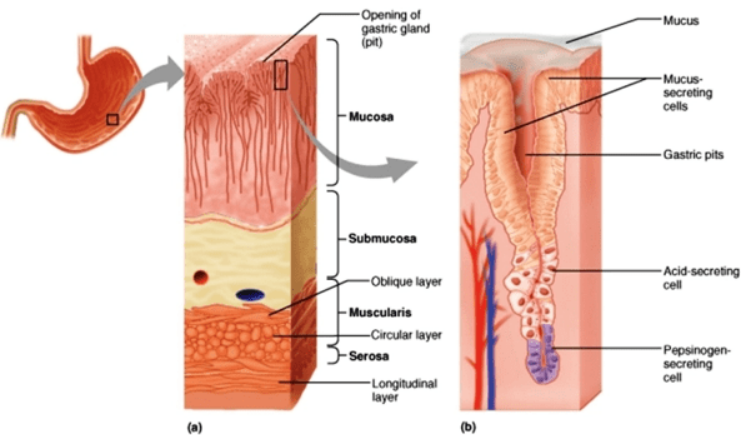
## **%2. Mukosa**

Berbentuk rugae (kerutan), dilapisi epitelium silindris yang mensekresi mukus. “Pada lapisan mukosa lambung terdapat lipatan-lipatan disebut Rugae yang dapat meregang pada saat terjadi penambahan volume atau isi lambung. Mukosa lambung juga mengandung banyak kelenjar yang mensekresi enzim-enzim pencernaan (getah lambung, yang membuat makanan lebih cair dan asam).”



Gambar 5.2 : Anatomi lambung

(Sumber : <https://id.pinterest.com/pin/767652698961369590>)



Gambar 5.3 : Lapisan dinding lambung

(Sumber : <https://id.pinterest.com/pin/8804347995637533>)

Fungsi lambung yaitu berperan dalam mengaduk makanan, memecahnya lebih lanjut dan mencampurnya dengan sekresi dr kel lambung, melanjutkan pencernaan makanan dengan bantuan getah lambung serta mensekresi faktor intrinsik.

## %1. Usus halus

Usus halus atau usus kecil adalah bagian dari saluran pencernaan yang terletak di antara lambung dan usus besar.

Dinding usus kaya akan pembuluh darah yang mengangkut zat-zat yang diserap ke hati melalui vena porta.

Usus halus merupakan sebuah saluran mulai dari sfingter pilorus ke usus besar. Panjang usus halus sekitar 6m, berada di tengah dan bagian bawah rongga abdomen. Terdapat 3 bagian : duodenum, yeyenum, dan ileum.

Fungsi usus kecil yaitu untuk mencerna dan mengabsorpsi makanan. Membran mukosa usus kecil terdapat tonjolan seperti rambut yang disebut "villi". Setiap villi mengandung pembuluh limfe dan pembuluh darah.

#### %1) Duodenum

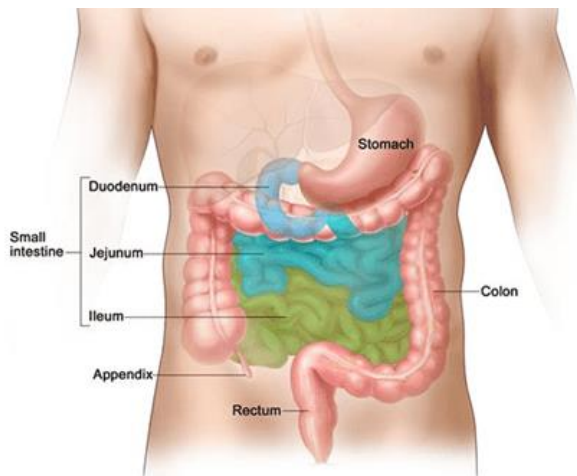
Usus dua belas jari merupakan bagian terpendek dari usus halus. Panjang duodenum  $\pm 25$ cm, berbentuk huruf "C" yang kasar dan melingkari kepala pankreas. Makanan dilepaskan lambung masuk ke dalam duodenum melalui sfingter pilorus dalam jumlah yang bisa di cerna oleh usus halus. Jika penuh, duodenum akan mengirim sinyal kepada lambung untuk berhenti mengalirkan makanan.

#### %1) Jejunum

Usus kosong atau jejunum (yeyenum) adalah bagian kedua dari usus halus, di antara usus dua belas jari (duodenum) dan usus penyerapan (ileum). Pada manusia dewasa, panjang seluruh usus halus antara 2-8 m, 1-2 m jejunum.

#### %1) Ileum

Usus penyerapan atau ileum adalah bagian terakhir dari usus halus. Pada sistem pencernaan manusia, memiliki panjang sekitar 2-4 m dan terletak setelah duodenum dan jejunum, dan dilanjutkan oleh usus buntu. Ileum memiliki pH antara 7 dan 8 (netral atau sedikit basa) dan berfungsi menyerap vitamin B12 dan garam-garam empedu.

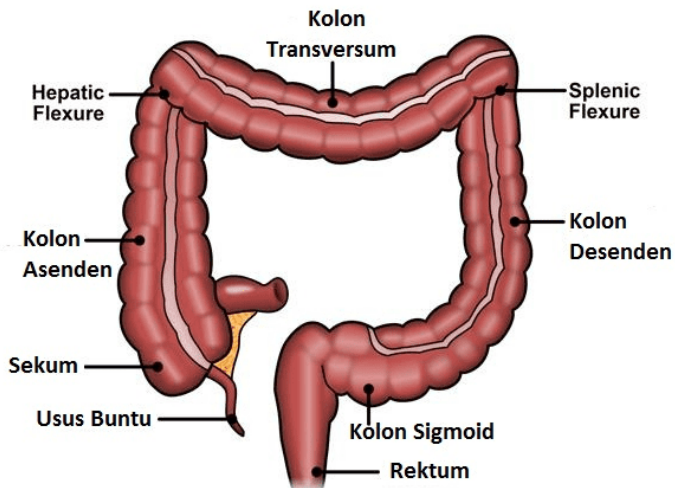


Gambar 5.4 : Bagian usus kecil  
(Sumber : Winslow, 2013)

### **%1. Usus besar**

Usus besar atau kolon dalam anatomi adalah bagian usus antara usus buntu dan rektum. Fungsi utama organ ini adalah menyerap air dari feses. Banyaknya bakteri yang terdapat di dalam usus besar berfungsi mencerna beberapa bahan dan membantu penyerapan zat-zat gizi. Bakteri ini penting untuk fungsi normal dari usus.

Panjang Usus Besar sekitar 13 m. Fungsi Usus besar yaitu menyerap air dan elektrolit serta menyimpan bahan feces saat defekasi. Bagian-bagian usus besar : appendix, sekum, kolon asenden, kolon transversum, kolon desenden, kolon sigmoid, rektum dan kanal anal yang dilengkapi sfingter anus interna.



Gambar 5.5 : Bagian usus besar  
(Sumber : Winslow, 2013)

Usus buntu atau sekum dalam yaitu suatu kantung yang terhubung pada usus penyerapan serta bagian kolon menanjak dari usus besar. Sekum terletak dibagian kanan fosa illiaka kanan, merupakan area yang berdilatasi bagian ujung bawahnya buntu tapi bagian atasnya bersambung dengan k.asenden. Kolon asenden (15cm), k.transfersum (50cm)<sup>1</sup>&

k. desenden (25cm), membentuk sebagian besar usus besar. Bagian akhir kolon desenden berbentuk huruf S (sigmoid), membentuk lengkung dengan panjang 40 cm.

Umbai cacing atau apendiks merupakan saluran sempit yang ujungnya buntu dan terbuka dari sekum  $\pm$  2cm dibawah katup illeo-sekum. Organ ini dapat mengalami infeksi yang disebut apendisitis.

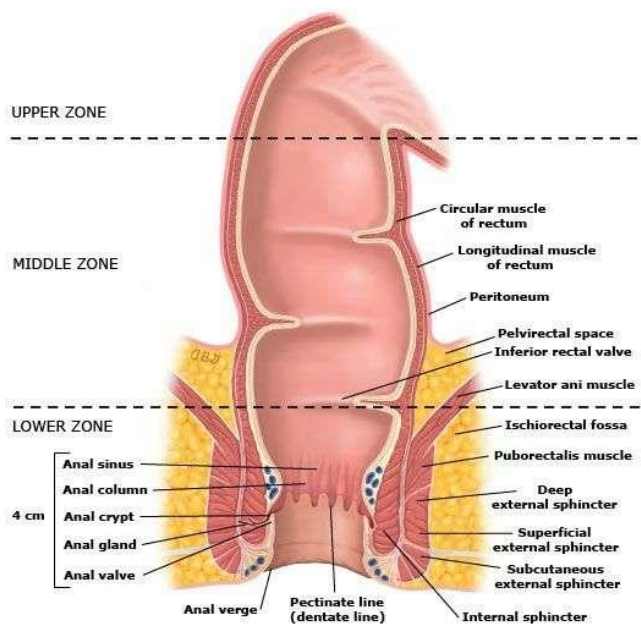
### **%1. Rektum**

Rektum merupakan struktur lanjutan dari sigmoid, panjangnya sekitar 12cm. Kanal anal berjalan ke arah bawah dan ke belakang ke ujung anus. Rektum berfungsi sebagai tempat penyimpanan sementara feses. Biasanya rektum ini kosong karena tinja disimpan di tempat yang lebih tinggi, yaitu pada kolon desendens.

Jika kolon desendens penuh maka dinding rektum mengembang karena penumpukan material di dalam rektum akan memicu sistem saraf yang menimbulkan keinginan untuk melakukan defekasi (BAB). Jika defekasi tidak terjadi, sering kali material akan dikembalikan ke usus besar, di mana penyerapan air akan kembali dilakukan untuk periode yang lama disebut konstipasi.

### **%1. Anus**

Anus merupakan lubang di ujung saluran pencernaan, dimana bahan limbah keluar dari tubuh. Sebagian anus terbentuk dari permukaan tubuh (kulit) dan sebagian lainnya dari usus. Pembukaan dan penutupan anus diatur oleh otot sphingter. Feses dibuang dari tubuh melalui proses defekasi (buang air besar – BAB), yang merupakan fungsi utama anus.



Gambar 5.6 : Rectum dan anus  
 (Sumber : <https://id.pinterest.com/pin/710302172464264059>)

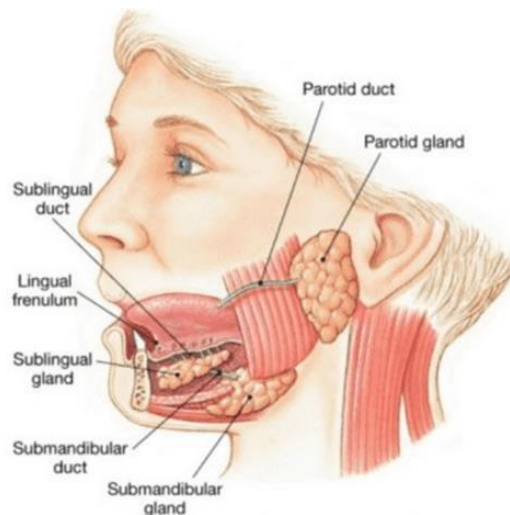
## ORGAN AKSESORIS SISTEM PENCERNAAN

**%1. 3 pasang kelenjar saliva**



Saliva (ludah) merupakan sekresi dari kelenjar ludah dan sebagian kecil kelenjar penyekresi mukus dari mukosa oral. Fungsi Saliva yaitu membantu pencernaan polisakarida secara kimia, lubrikasi makanan, membersihkan dan melubrikasi mulut, sebagai pertahanan tubuh non-spesifik.

Sekitar 1,5 liter saliva dihasilkan setiap hari dan terdiri atas air, gram, mineral, enzim (amilase salivarius), mukus, lisozim, imunoglobulin dan faktor pembeku darah). Kelenjar ludah (saliva) melepaskan sekresinya ke saluran (duktus) yang mengarah ke mulut. Tiga pasang duktus utama ini adalah kelenjar parotis, kelenjar submandibula dan kelenjar sublingual.



Gambar 5.7 : Kelenjar saliva

(Sumber : <https://id.pinterest.com/pin/464264059545576897>)

Kelenjar parotis, berada di sisi kiri dan kanan wajah tepat di bawah meatus akustik eksternal. Tiap kelenjar memiliki

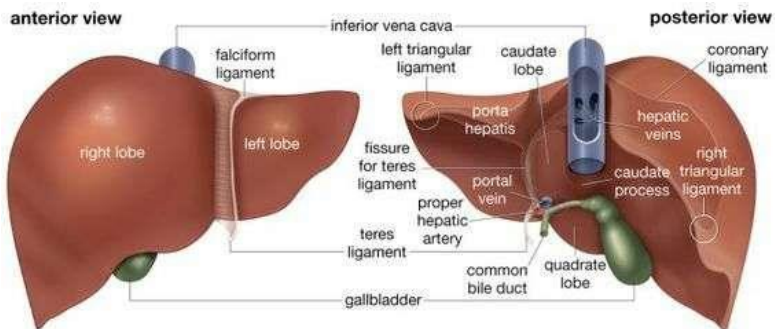
satu duktus parotis yang bersambung ke mulut yang berada sejajar dengan gigi geraham atas kedua.

Kelenjar submandibula, berada di sisi kiri dan kanan wajah di bawah sudut rahang. Dua duktus submandibula bersambung dgn dasar mulut, satu di tiap sisi frenulum.

Kelenjar sublingual, semua kelenjar diselubungi kapsul fibrosa. Kelenjar ini terdiri atas sejumlah lobulus yang disusun oleh kantong-kantong kecil (acini) yang dilapisi sel sekresi.

## %1. Hepar

Hati merupakan organ terbesar dalam tubuh, terletak pada kuadran kanan atas abdomen, dengan berat  $\pm 1500\text{--}2000$  g. Berada dibagian atas rongga abdomen sebelah kanan yang menempati bagian terbesar region hipokardiak dibawah diafragma.



Gambar 5.8 : Anatomi hati

(Sumber : <https://id.pinterest.com/pin/302172464264059710>)

Beratnya pada pria dewasa antara 1,4 - 1,6 (1/36 berat badan), pada wanita dewasa antara 1,2 - 1,4 kg. Ukuran

normal pada dewasa : panjang kanan kiri 15cm, tinggi bagian kanan (ukuran superior-inferior) 15 -17cm, tebal (ukuran anteroposterior) 12 - 15cm. Warna permukaannya coklat kemerahan, konsistensinya padat kenyal.

Hati berperan penting dalam metabolisme dan memiliki beberapa fungsi dalam tubuh termasuk penyimpanan glikogen, sintesis protein plasma, dan penetralan obat. Zat-zat gizi dari makanan diserap ke dalam dinding usus yang kaya akan pembuluh darah yang kecil-kecil (kapiler). Kapiler ini mengalirkan darah ke dalam vena yang bergabung dengan vena yang lebih besar dan pada akhirnya masuk ke dalam hati sebagai vena porta. Vena porta terbagi menjadi pembuluh-pembuluh kecil di dalam hati, dimana darah yang masuk diolah.

Hati memiliki 4 lobus. 2 lobus yg berukuran paling besar adalah lobus kanan, sedangkan lobus kiri berukuran lebih kecil. 2 lobus lainnya adalah lobus kaudatus dan lobus kuadratus. Pembuluh darah pada hati :

%1. Arteri hepatica : keluar dari aorta dan memberi 1/5 darah pada hati, darah ini mempunyai kejenuhan 95-100% masuk ke hati akan membentuk jaringan kapiler setelah bertemu dengan vena, akhirnya keluar sebagai vena hepatica.

%1. Vena porta : yang terbentuk dari lienalis dan vena mesentrika superior menghantarkan 4/5 darah ke hati, darah ini mempunyai kejenuhan 70% sebab beberapa oksigen telah diambil oleh limfe dan usus, guna darah ini membawa zat makanan ke hati yang telah diabsorpsi oleh mukosa dan usus halus.

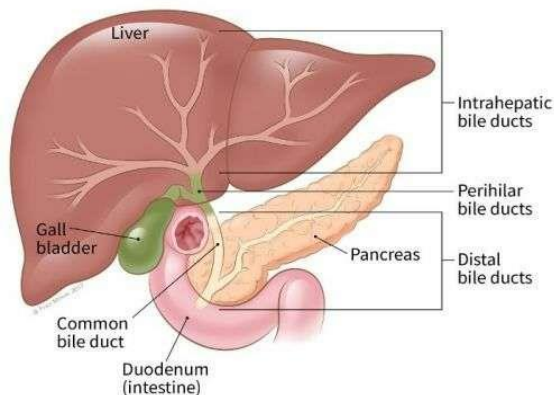
Hati mempunyai fungsi yang beragam yaitu antara lain berperan dalam metabolisme karbohidrat, lemak, protein,

pemecahan eritrosit dan pertahanan tubuh terhadap mikroba dan detoksifikasi obat dan zat berbahaya, inaktivasi hormone, produksi panas, sekresi empedu, dan sebagai tempat menyimpan glikogen, vitamin yang larut lemak (A,D,E,K), zat besi, serta vitamin yang larut air (misal vitamin B12).

### **%1. Kandung empedu**

Kandung empedu merupakan organ berbentuk buah pir yang dapat menyimpan sekitar 50 ml empedu yang dibutuhkan tubuh untuk proses pencernaan. Panjang kandung empedu sekitar 7-10 cm dan berwarna hijau gelap (warna cairan empedu).

Organ ini terhubung dengan hati dan usus dua belas jari melalui saluran empedu. Empedu memiliki 2 fungsi yaitu membantu pencernaan dan penyerapan lemak serta berperan dalam pembuangan limbah tertentu dari tubuh, terutama haemoglobin (Hb) yang berasal dari penghancuran sel darah merah dan kelebihan kolesterol.



Gambar 5.8 : Kandung empedu dan pankreas  
(Sumber : <https://id.pinterest.com/pin/492649946749615>)

Pankreas adalah kelenjar berwarna abu-abu yg beratnya sekitar 60 gr. Pankreas terletak pada bagian posterior perut dan berhubungan erat dengan duodenum (usus dua belas jari). Pankreas memiliki kelenjar eksokrin dan Endokrin. Fungsi kelenjar eksokrin adalah menghasilkan getah pankreas yang mengandung enzim yang memecah karbohidrat, protein dan lemak. Kelenjar pankreas yang tersebar berada dalam kelompok sel-sel khusus yang disebut pulau pankreas (pulau Langerhans). Kelenjar pankreas menyekresi hormon insulin dan glukagon, yang berhubungan dgn pengendalian gula darah.

## **SIMPULAN**

Sistem pencernaan atau sistem gastrointestinal adalah sistem organ dalam manusia yang berfungsi untuk menerima makanan, mencernanya menjadi zat-zat gizi dan energi, menyerap zat-zat gizi ke dalam aliran darah serta membuang bagian makanan yang tidak dapat dicerna atau merupakan sisa proses tersebut dari tubuh.

Sistem pencernaan terdiri dari organ mulut, faring, eksofagus, lambung, usus halus, usus besar dan anus. Organ aksesoris organ pencernaan yaitu kelenjar ludah, pankreas, hati, dan kandung empedu.

## **LATIHAN SOAL**

3. Penghancuran bolus baik secara mekanik (mengunyah) dan pencernaan makanan secara kimia dengan enzim, disebut...

- A. Ingesti
- B. Digesti
- C. Propulsi
- D. Absorpsi
- E. Eliminasi

%3. Bagian lambung yang paling pertama untuk tempat masuknya makanan dari kerongkongan (esofagus) adalah..

%1. Pylorus

%1. Kardiak

%1. Fundus

%1. Rugae

%1. Antrum

%3. Kapasitas lambung pada org dewasa  $\pm$ .....ml

A. 5.000

B. 10.000

C. 15.000

D. 20.000

E. 25.000

%3. Bagian terpendek dari usus halus adalah ...

%1. Ileum

%1. Duodenum

%1. Jejunum

%1. Rektum

%1. Apendiks

%3. Organ asesoris sistem pencernaan yang berperan penting dalam metabolisme dan memiliki beberapa fungsi dalam tubuh termasuk penyimpanan glikogen, sintesis protein plasma, dan penetralan obat, adalah...

%1. Kelenjar Saliva

%1. Kandung empedu

%1. Pankreas

%1. Hepar

%1. Limpa

## REFERENSI

Manaba, Faizin. 2014. *Anatomi Fisiologi untuk Mahasiswa Gizi*. Jakarta : EGC.

Grant A, Waugh A. 2011. *Dasar-dasar Anatomi dan Fisiologi*. Jakarta: Salemba Medika

Ross dan Wilson. 2017. *Dasar-dasar Anatomi dan Fisiologi*. Elsevier Singapore

Wahyuningsih, Heni Puji., Kusmiyati, yeni. 2017. *Bahan Ajar Kebidanan ANATOMI FISILOGI*. Kemenkes RI

## BAB 6

## SISTEM PERKEMIHAN

### **Tujuan Pembelajaran / Sub Capaian Pembelajaran Mata Kuliah**

- %1. Mahasiswa mampu menjelaskan tentang peran sistem perkemihan
- %1. Mahasiswa mampu menyebutkan dan menjelaskan struktur anatomi organ Sistem Perkemihan (Ginjal, Ureter, Vesika Urinaria, Uretra)

## PENDAHULUAN

Sistem perkemihan merupakan sistem ekskresi utama dan terdiri atas : 2 ginjal, 2 ureter, kandung kemih, dan uretra. Sistem organ yang memproduksi, menyimpan, dan mengalirkan Urine. Sistem perkemihan berperan penting dalam mempertahankan homeostasis konsentrasi air dan elektrolit dalam tubuh.

Sistem perkemihan adalah suatu sistem dimana terjadi proses penyaringan darah sehingga darah terbebas dari zat-zat yang tidak diperlukan. Urine terdiri atas air (96%), Urea (2%) dan sisanya 2% terdiri dari asam urat, kreatinin, amonium, natrium,

kalium, klorida, fosfat, sulfat dan oksalat. Urine berwarna kuning jernih karena adanya urobilin, suatu pigmen empedu yg diubah di usus, direabsorpsi kemudian diekskresikan oleh ginjal. Orang dewasa yang sehat mengeluarkan 1000-1500 ml urine per hari tergantung pada asupan cairan dan jumlah larutan yang di ekskresi.

## **GINJAL**

Organ berbentuk seperti kacang, berwarna merah tua, Panjang  $\pm$  11 cm, lebar 6 cm, tebal 3 cm ( $\pm$  sebesar kepalan tangan). Berat 125 g - 175 g (pria dewasa : 150-170 g, wanita dewasa : 115-155 g). Sisi cekung menghadap medial. Ginjal terletak di dinding abdomen posterior, masing-masing satu buah di sisi kanan dan kiri kolumna vertebralis, di bawah diafragma.

Tinggi ginjal adalah dari vertebra toraksik ke 12 sampai lumbal ke-3, dan dilindungi oleh sangkar iga. Ginjal kanan biasanya sedikit lebih pendek daripada ginjal kiri. Berikut adalah organ yang berbatasan dengan ginjal.

### **%3. Ginjal Kanan**

Superior : Kelenjar Adrenal kanan; Anterior : Lobus kanan hati, duodenum, dan fleksur hepatica kolon; Posterior : Diafragma dan otot dinding posterior abdomen

### **%3. Ginjal Kiri**

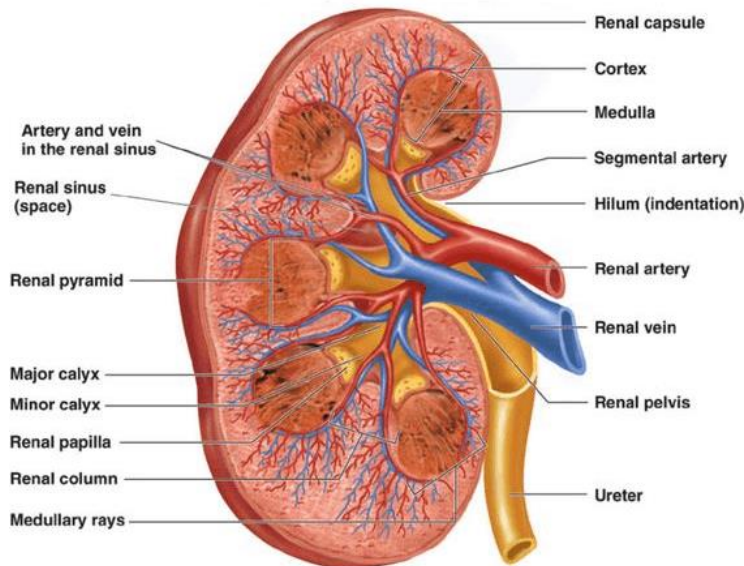
Superior : Kelenjar adrenal kiri; Anterior : Limpa, lambung, pankreas, jejunum; Posterior : Diafragma dan otot dinding posterior abdomen.

## **Struktur Makroskopik Ginjal**

%1. Renal kapsul, lapisan luar yang mengelilingi ginjal



- %1. Kortex, lapisan jaringan yang berwarna coklat kemerahan tepat berada di bawah kapsul dan diluar piramid
- %1. Medula, lapisan terdalam ginjal yang terdiri dari striasi (garis-garis) berbentuk kerucut (piramid renal)
- %1. Hilum, batas medial ginjal berbentuk cekung, tempat masuknya pembuluh darah dan pembuluh limfe ginjal, ureter dan saraf.
- %1. Pelvis renal, merupakan struktur yang berbentuk corong yang bekerja sebagai wadah penampung urine.



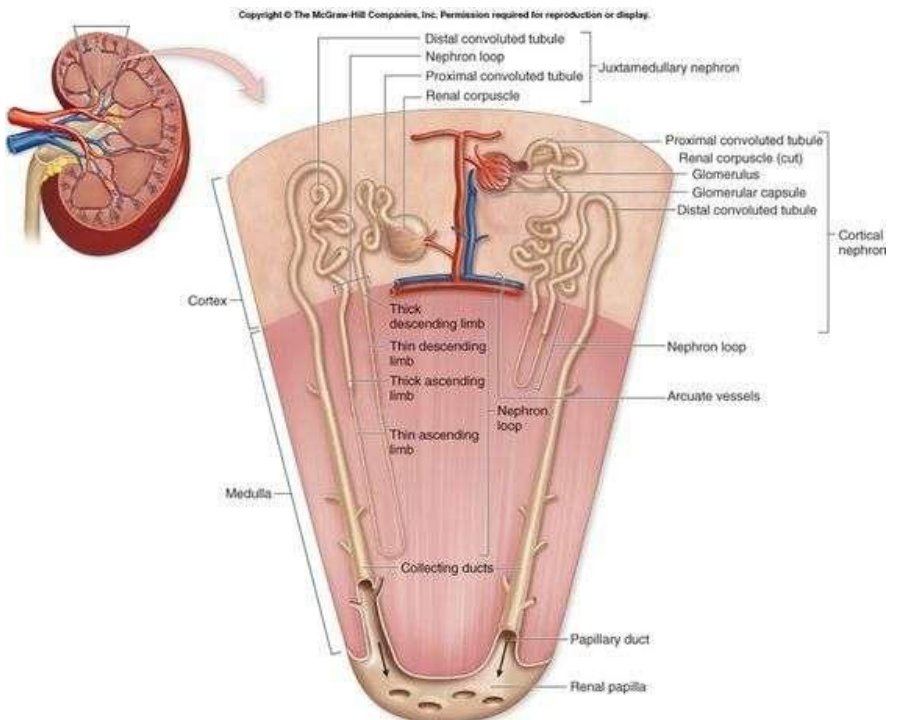
Gambar 6.1 : Struktur makroskopik ginjal  
 (Sumber : <https://id.pinterest.com/pin/293930313180128814>)

### Struktur Mikroskopis Ginjal

Ginjal terdiri atas sekitar 1,3 juta unit fungsional yg disebut nefron dan sejumlah kecil duktus kolektifus. Duktus kolektifus mengangkut urine melalui piramid ke pelvis renal. Nefron terdiri atas tubulus yang salah satu ujungnya buntu dan ujung lainnya terhubung dengan tubulus kolektifus.

Ujung yang melekok membentuk kapsul plomerular yang berbentuk cangkir disebut kapsul Bowman, yang mumbungkus seluruh kapiler arteri, dinamakan Glomerulus. Glomerulus merupakan tempat pertama filtrasi. Di bawah kapsul glomerulus, masih terdapat sisa nefron yang panjangnya sekitar 3 cm, terdiri dari:

1. tubulus proksimalis,
2. loop of henle,
3. tubulus distalis,bersambung ke duktus kolektifus



Gambar 6.2 : Struktur mikroskopik ginjal  
(Sumber : <https://id.pinterest.com/pin/293930313180128814>)

### **Vaskularisasi Ginjal**

Arteri renalis, percabangan aorta abdomen yang mensuplai masing2 ginjal dan masuk ke hilus melalui cabang anterior dan posterior. Keduanya menyebar sampai ke medula ginjal terletak antara piramid disebut arteri interlobaris.

Dari arteri interlobaris, pada bagian medula ada arteri yang melewati basis piramid disebut arteri arquata. Arteri arquata bercabang menjadi arteri interlobularis yang berjalan tegak ke dalam korteks.

Arterioler aferen berasal dari arteri interlobularis. 1 arterioler aferen membentuk 50 kapiler yang membentuk Glomerulus. Arterioler eferen meninggalkan setiap glomerulus dan membentuk jaringan kapiler peritubular yang mengelilingi tubulus proksimal dan distal untuk memberi nutrisi serta mengeluarkan zat-zat yang direabsorpsi. Kapiler peritubular mengalir ke dalam vena korteks yang kemudian menyatu membentuk vena interlobularis.

Vena arquata menerima darah dari vena interlobaris yang bergabung dan bermuara ke dalam vena renalis. Vena renalis meninggalkan ginjal untuk bersatu dengan vena kava inferior.

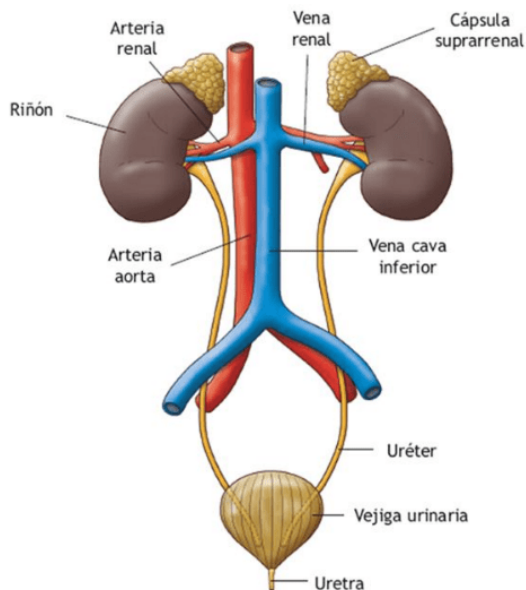
### **URETER**

Organ berbentuk tabung kecil untuk mengalirkan urine dari ginjal ke dalam vesika urinaria. Perpanjangan tubular berpasangan

dan berotot dari pelvis renalis yang merentang sampai vesika urinaria. Tiap ureter panjangnya  $\pm$  25-30 cm, diameter 4-6 mm.

Dindingnya Terdiri atas 3 lapisan jaringan yaitu Lapisan fibrosa (luar), Muskularis longitudinal dan otot polos sirkuler (bagian tengah), Epitelium mukosa (bag dalam).Lapisan otot memiliki aktivitas peristaltik. Gelombang peristaltik mengalirkan urine dari kandung kemih keluar tubuh.

Setiap ureter akan masuk ke kandung kemih melalui sfingter. Sfingter adalah suatu struktur muskuler (berotot) yang bisa membuka (sehingga air kemih bisa lewat) dan menutup. Air kemih yang secara teratur mengalir akan terkumpul di dalam kandung kemih.



Gambar 6.3 : organ system urinaria

(Sumber : <https://id.pinterest.com/pin/512988213804221005>)

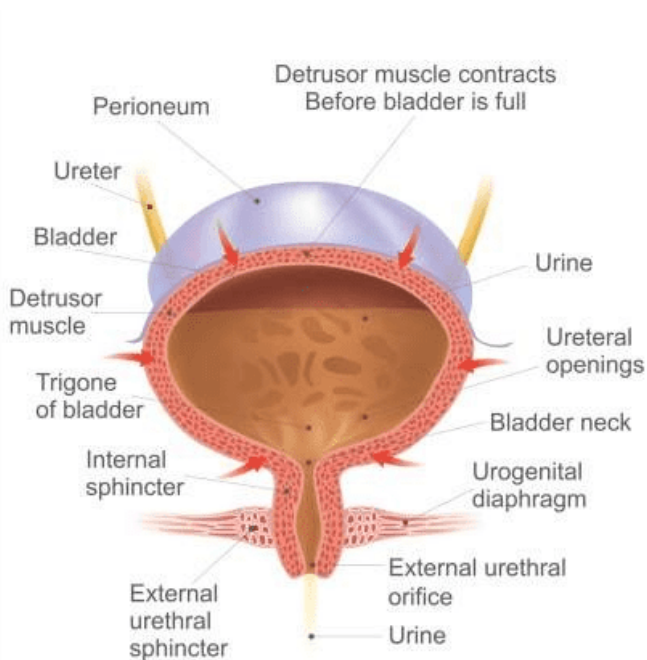
## VESIKA URINARIA (KANDUNG KEMIH)

Organ muskular berongga yang berfungsi sebagai tempat kontainer penyimpanan atau menampung urine sementara. Kapasitas maksimal 300-450 ml. Pada laki-laki vesika urinaria terletak tepat di belakang simphysis pubis dan di depan rektal. Pada perempuan, terletak agak di bawah uterus di depan vagina. Jika penuh mampu mencapai umbilikus di rongga abdominopelvis.

Dinding Kandung kemih terdiri atas 3 lapisan :

- %1. Lapisan luar, jaringan ikat longgar, berisi pembuluh darah dan limfe serta saraf, menutup permukaan atas peritoneum.
- %1. Lapisan tengah, terdiri atas massa serat otot polos yg bersatu dengan jaringan ikat longgar elastik. Otot ini disebut otot detrusor dan saat berkontraksi menyebabkan pengosongan kandung kemih.
- %1. Mukosa (lapisan terdalam), terdiri dari epitelium transisional.

Terdapat tiga orifisium di dinding kandung kemih membentuk suatu segitiga yang disebut Trigon. Dua orifisium atas di dinding posterior merupakan pintu masuk ke uretra.



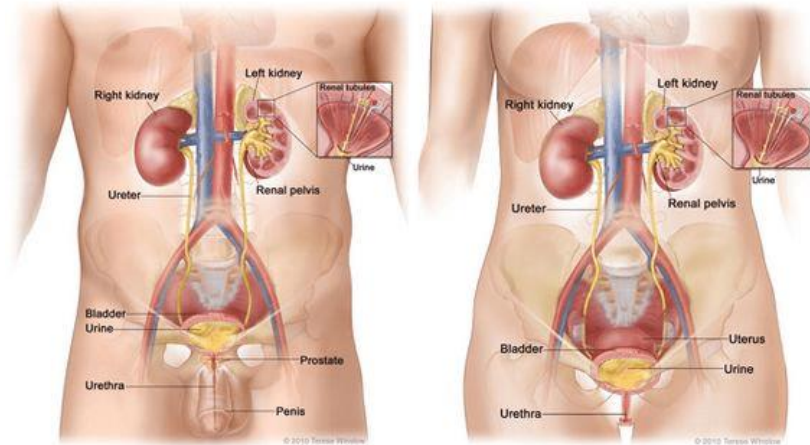
Gambar 6.3 : Vesica urinaria

(Sumber : <https://id.pinterest.com/pin/753860425103676828/>)

## URETRA

Uretra adalah saluran yang memanjang dari leher kandung kemih hingga eksterior, di orifisium uretra eksternal. Uretra pada pria lebih panjang daripada wanita. Uretra pria berhubungan dengan sistem perkemihan dan reproduksi.

Panjang uretra wanita sekitar 4 cm yang memanjang dari atas ke bawah di belakang simfisis pubis dan terhubung dengan orifisium uretra eksternal tepat di depan vagina. Orifisium uretra eksternal dikontrol oleh sfingter uretra eksternal. Dinding uretra terdiri atas 3 lapisan yaitu (1) Lapisan otot, merupakan sambungan dari otot yang ada di kandung kemih. Lapisan ini bermula dari sfingter uretra internal yang terdiri atas jaringan elastik dan serat otot polos; (2) Submukosa, merupakan lapisan berongga yang berisi pembuluh darah dan saraf dan (3) Mukosa, di bagian bawah tda epitelium skuamosa berlapis, yang berlanjut di bagian eksternal dengan kulit vulva.



Gambar 6.4 : Anatomi system perkemihan pada pria dan wanita  
(Sumber : [https://id.pinterest.com/pin/ 213709944805895246](https://id.pinterest.com/pin/213709944805895246))

## **SIMPULAN**

Sistem perkemihan merupakan sistem ekskresi utama dan terdiri atas : 2 ginjal, 2 ureter, kandung kemih, dan uretra. Sistem organ yang memproduksi, menyimpan, dan mengalirkan Urine. Sistem perkemihan berperan penting dalam mempertahankan homeostasis konsentrasi air dan elektrolit dalam tubuh.

## **LATIHAN SOAL**

- %1. Bagian dari ginjal yang merupakan tempat pertama filtrasi disebut ....
  - %1. Kapsl bowman
  - %1. Glomerulus
  - %1. loop of henle
  - %1. kapiler
  - %1. Tubulus kolektivus
- %1. Dalam struktur mikroskopik ginjal, terdapat sekitar 1,3 juta unit fungsional yang disebut...
  - %1. Nefron
  - %1. Neuron
  - %1. Kapsul bowman
  - %1. Glomerulus
  - %1. Tubulus kolektifus

- %1. Secara anatomis, ginjal kiri pada bagian anterior berbatasan dengan organ ....
- %1. Limpa, lambung, pankreas, jejunum.
  - %1. Diafragma dan otot dinding posterior abdomen
  - %1. Kelenjar Adrenal
  - %1. Hati, duodenum
  - %1. Usus besar dan usus kecil
- %1. Kapasitas maksimal vesika urinaria adalah ...
- A. 100 – 200 ml
  - B. 200- 350 ml
  - C. 300-450 ml
  - D. 400 – 500 ml
  - E. 450 – 500 ml
- %1. Struktur makroskopik ginjal yang merupakan lapisan terdalam ginjal, terdiri atas striasi (garis-garis) berbentuk kerucut (piramid renal), adalah ...
- %1. Korteks
  - %1. Medula
  - %1. Kapsul
  - %1. Hilum
  - %1. Pelvis renal

## REFERENSI

- Manaba, Faizin. 2014. *Anatomi Fisiologi untuk Mahasiswa Gizi*. Jakarta : EGC.
- Grant A, Waugh A. 2011. *Dasar-dasar Anatomi dan Fisiologi*. Jakarta: Salemba Medika
- Ross dan Wilson. 2017. *Dasar-dasar Anatomi dan Fisiologi*. Elsevier Singapore



## **BAB 7**

## **SISTEM INTEGUMEN**

### **Tujuan Pembelajaran / Sub Capaian Pembelajaran Mata Kuliah**

- %1. Mahasiswa mampu menjelaskan tentang peran sistem integumen
- %1. Mahasiswa mampu menyebutkan dan menjelaskan struktur anatomi kulit
- %1. Mahasiswa mampu membedakan sel dan jaringan di kulit
- %1. Mahasiswa mampu menyebutkan dan menjelaskan jaringan penunjang sistem integument (rambut, kuku)

### **PENDAHULUAN**

Integumen merupakan kata yang berasal dari bahasa Latin *integumentum*, yang berarti “penutup”. Sesuai dengan fungsinya,

organ-organ pada sistem integumen berfungsi menutup organ atau jaringan dalam manusia dari kontak luar.

Sistem integumen terdiri atas kulit dan aksesorisnya, termasuk kuku, rambut, kelenjar (keringat dan sebaseous), dan reseptor saraf khusus (untuk stimulasi perubahan internal atau lingkungan eksternal). Sistem integumen merupakan sistem organ pertama garis pertama yang berperan dalam mekanisme pertahanan tubuh terhadap bakteri, virus dan mikroba lainnya dan melindungi tubuh dari radiasi ultraviolet yang berbahaya.

## **KULIT**

Kulit adalah lapisan jaringan yang terdapat pada bagian luar yang menutupi dan melindungi permukaan tubuh. Kulit merupakan organ sensorik yang memiliki reseptor untuk mendeteksi panas dan dingin, sentuhan, tekanan dan nyeri.

Luas kulit pada manusia rata-rata 2 m<sup>2</sup>, dengan berat 10 kg jika ditimbang dengan lemaknya atau 4 kg jika tanpa lemak, atau beratnya sekitar 16% dari berat badan seseorang. Daerah yang paling tebal (66 mm) pada telapak tangan dan telapak kaki, dan paling tipis (0,5 mm) pada daerah penis.

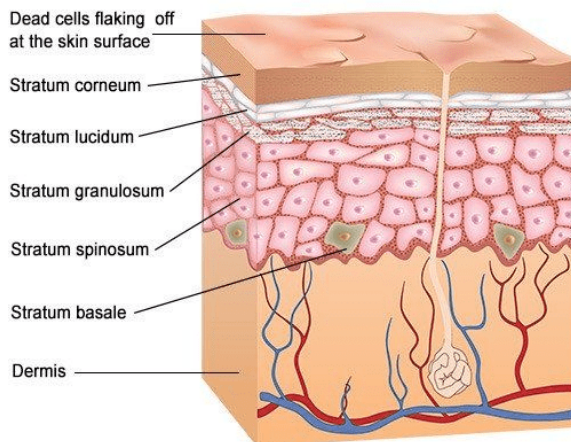
Komponen kulit meliputi : rambut, kuku, kelenjar keringat, kelenjar minyak, pembuluh darah, pembuluh getah bening, saraf dan otot. Kulit merupakan indikator untuk memperoleh kesan umum dengan melihat perubahan yang terjadi pada kulit misalnya pucat, kekuning-kuningan dan kemerah-merahan.

Suhu kulit meningkat dengan adanya kelainan pada kulit atau gangguan psikis misalnya stres, ketakutan, marah yang menyebabkan perubahan pada kulit.

Kulit tersusun atas tiga lapisan, yaitu :

%1. **Epidermis**

Epidermis atau kulit ari adalah lapisan paling luar yang terdiri dari lapisan epitel gepeng, unsur utamanya adalah sel-sel tanduk (keratinosit) dan sel melanosit. “Epidermis merupakan lapisan teratas pada kulit manusia dan memiliki tebal yang berbeda-beda, yaitu 400-600  $\mu\text{m}$  untuk kulit tebal (kulit pada telapak tangan dan kaki) dan 75-150  $\mu\text{m}$  untuk kulit tipis.” Epidermis tersusun oleh sel-sel epidermis terutama serat-serat kolagen dan sedikit serat elastis.



**Anatomy of the Epidermis**

Gambar 7.1 : Struktur epidermis

(Sumber : <https://id.pinterest.com/pin/176414510391556080>)

Epidermis terdiri dari beberapa lapis sel, yaitu :

%1. Lapisan tanduk (*stratum corneum*)

Lapisan ini merupakan lapisan epidermis yang paling atas. Lapisan tanduk terdiri dari banyak lapisan sel tanduk (keratinasi), gepeng , kering, tidak memiliki inti. Zat tanduk merupakan keratin lunak yang susunan kimianya berada dalam sel-sel keratin keras.

%1. Lapisan bening (*stratum lucidum*)

Lapisan ini disebut juga dengan lapisan barrier, terletak tepat di bawah lapisan tanduk, dan dianggap sebagai penyambung lapisan tanduk dengan lapisan berbutir.

Lapisan bening terdiri dari protoplasma sel-sel jernih yang kecil-kecil, tipis dan bersifat translusen sehingga dapat dilewati sinar (tembus cahaya).

%1. Lapisan berbutir (*stratum granulosum*)

Tersusun oleh sel-sel keratinosit berbentuk kumparan yang mengandung butir-butir di dalam protoplasmanya, berbutir kasar dan berinti mengkerut. Lapisan ini menghalangi masuknya benda asing, kuman, dan bahan kimia ke dalam tubuh.

%1. Lapisan bertaju (*stratum spinosum*)

Lapisan ini disebut juga dengan lapisan malphigi, terdiri atas sel-sel yang saling berhubungan dengan perantaraan jembatan-jembatan protoplasma berbentuk kubus. Kesatuan-kesatuan lapisan mempunyai susunan kimiawi yang khas; inti-inti sel dalam bagian basal lapis taju mengandung kolesterol dan asam amino.

%1. Lapisan benih (*stratum germinativum* atau *stratum basale*).

Merupakan lapisan terbawah epidermis, dibentuk oleh satu baris sel silinder dengan kedudukan tegak lurus terhadap permukaan dermis. Alas sel-sel ini bergerigi dan bersatu dengan

lamina basalis di bawahnya. Lamina basalis yaitu struktur halus yang membatasi epidermis dengan dermis.

Di dalam lapisan ini sel-sel epidermis bertambah banyak melalui mitosis dan sel-sel tadi bergeser ke lapisan-lapisan lebih atas, akhirnya menjadi sel tanduk. Di dalam lapisan benih terdapat pula sel-sel bening (clear cells, melanoblas atau melanosit) pembuat pigmen melanin kulit.

Selain sel-sel epitel, epidermis juga tersusun atas lapisan melanosit, sel Langerhans, sel Merkel, dan keratinosit. Melanosit, yaitu sel yang menghasilkan melanin melalui proses melanogenesis. Melanosit (sel pigmen) terdapat di bagian dasar epidermis. Melanosit merupakan sel-sel khusus epidermis yang terutama terlibat dalam produksi pigmen melanin yang mewarnai kulit dan rambut. Semakin banyak melanin, semakin gelap warnanya. Melanin dapat menyerap cahaya ultraviolet sehingga akan melindungi dari efek pancaran cahaya ultraviolet dalam sinar matahari yang berbahaya.

Sel Langerhans, yaitu sel yang merupakan makrofag turunan sumsum tulang, yang merangsang sel Limfosit T, mengikat, mengolah, dan merepresentasikan antigen kepada sel Limfosit T. Dengan demikian, sel Langerhans berperan penting dalam imunologi kulit. Sel-sel imun yang disebut sel Langerhans terdapat di seluruh epidermis.

Sel Langerhans mengenali partikel asing atau mikroorganisme yang masuk ke kulit dan membangkitkan suatu serangan imun. Fungsi sel Langerhans dapat dipengaruhi oleh stres dan radiasi ultraviolet yang dapat merusak sel Langerhans.

Sel Merkel, yaitu sel yang berfungsi sebagai mekanoreseptor sensoris dan berhubungan fungsi dengan sistem neuroendokrin difus.

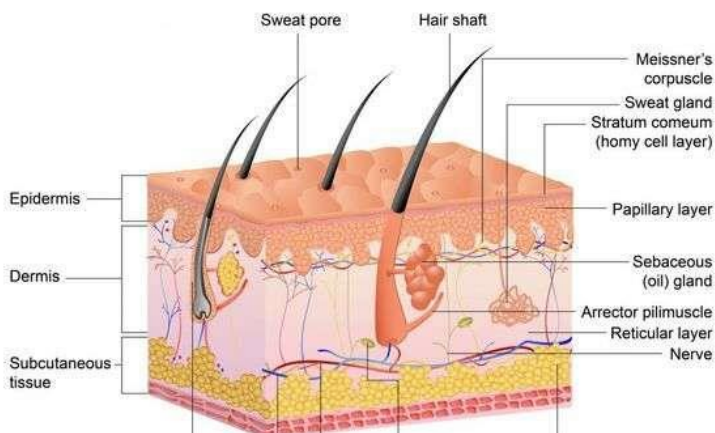
Keratinosit, lapisan eksternal kulit tersusun atas keratinosit (zat tanduk) dan lapisan ini akan berganti setiap 3-4 minggu sekali. Setiap kulit yang mati akan terganti tiap 3- 4 minggu.

Pada daerah kulit terdapat juga kelenjar keringat. Kelenjar keringat terdiri dari fundus (bagian yang melingkar) dan saluran semacam pipa yang bermuara pada permukaan kulit membentuk pori-pori keringat.

## %1. Dermis

Dermis atau cutan (cutaneus), yaitu lapisan kulit di bawah epidermis. Penyusun utama dari dermis adalah kolagen. Dermis merupakan bagian yang paling penting di kulit yang sering dianggap sebagai “True Skin” karena 95% dermis membentuk ketebalan kulit.

Dermis memiliki ketebalan yang bervariasi, daerah yang paling tebal yaitu pada telapak kaki  $\pm$  3 mm. Lapisan ini elastis dan tahan lama, berisi jaringan kompleks ujung-ujung syaraf, kelenjar sudorifera, kelenjar Sebacea, folikel jaringan rambut, dan pembuluh darah yang juga merupakan penyedia nutrisi bagi lapisan dalam epidermis. Keberadaan ujung-ujung saraf perasa dalam kulit jangat, memungkinkan membedakan berbagai rangsangan dari luar. Masing-masing saraf perasa memiliki fungsi tertentu, seperti saraf dengan fungsi mendeteksi rasa sakit, sentuhan, tekanan, panas, dan dingin.



Gambar 7.2 : Struktur anatomi kulit epidermis  
(Sumber : <https://id.pinterest.com/pin/176414510391556080>)

Saraf perasa juga memungkinkan segera bereaksi terhadap hal-hal yang dapat merugikan diri kita. Jika kita mendadak menjadi sangat takut atau sangat tegang, otot penegak rambut yang menempel dikandung rambut, akan mengerut dan menjadikan bulu roma atau bulu kuduk berdiri.

Pada dasarnya dermis terdiri atas sekumpulan serat-serat elastis yang dapat membuat kulit berkerut akan kembali ke bentuk semula dan serat protein ini yang disebut kolagen. Serat-serat kolagen ini disebut juga jaringan penunjang, karena fungsinya dalam membentuk jaringan-jaringan kulit yang menjaga kekeringan dan kelenturan kulit.

Di dalam lapisan kulit jangat terdapat dua macam kelenjar yaitu kelenjar keringat (Sudorifera) dan kelenjar palit (Sebacea). Kelenjar keringat (Sudorifera) terdiri dari fundus (bagian yang melingkar) dan saluran semacam pipa yang bermuara pada permukaan kulit membentuk pori-pori keringat. Ada dua jenis kelenjar keringat yaitu kelenjar keringat ekrin dan apokrin.

%1. Hipodermis

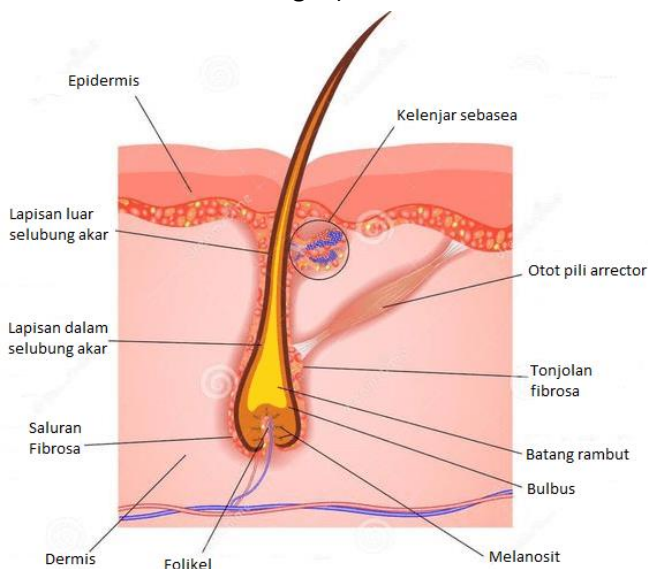
Hipodermis disebut juga *panikulus adiposa* yang berfungsi sebagai cadangan makanan. Hipodermis merupakan lapisan terdalam yang banyak mengandung sel liposit yang menghasilkan banyak lemak. Jaringan ikat bawah kulit berfungsi sebagai bantalan atau penyangga benturan bagi organ-organ tubuh bagian dalam. Ketebalan dan kedalaman jaringan lemak bervariasi, paling tebal di daerah pantat dan paling tipis terdapat di kelopak mata.

## JARINGAN PENUNJANG

### Rambut

Rambut dibentuk oleh pertumbuhan ke bawah sel epidermis atau jaringan sub kutan, yang disebut folikel rambut. Di dasar folikel, terdapat kumpulan sel yg disebut Bulbus. Rambut terbentuk oleh pembelahan sel bulbus.

Bagian rambut di atas kulit adalah batang dan sisanya adalah akar. Rambut berfungsi sebagai pelindung kulit dari pengaruh buruk. "Warna rambut ditentukan oleh jumlah melanin. Pertumbuhan rambut pada daerah tertentu dikontrol oleh hormon seks (rambut wajah, janggut, kumis, dada, dan punggung dikontrol oleh hormon Androgen)."



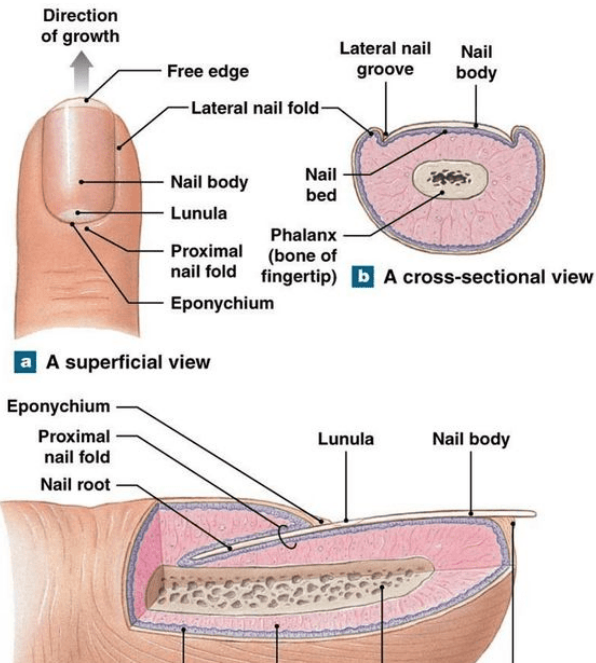


Gambar 7.3 : Struktur anatomi rambut  
(Sumber : <https://id.pinterest.com/pin/176414510391556080>)

## Kuku

Kuku manusia sama dengan cakar, tanduk dan kuku pada hewan. Kuku berasal dari sel yang sama seperti epidermis dan rambut serta terdiri dari atas lempengan keratin bertanduk yang keras. Kuku berfungsi untuk melindungi ujung jari tangan dan kaki.

Akar kuku yang melekat pada kulit, dilapisi oleh kutikula dan membentuk area pucut hemisfer yang disebut lunula. Lempeng kuku merupakan bagian yang terpapar yang tumbuh dari area germinative epidermis yang disebut dasar kuku. Kuku jari tangan lebih cepat tumbuh daripada kuku jari kaki.



Gambar 7.4 : Anatomi kuku

(Sumber : <https://id.pinterest.com/pin/176414510391556080>)

## SIMPULAN

Sistem integumen merupakan sistem organ pertama garis pertama yang berperan dalam mekanisme pertahanan tubuh terhadap bakteri, virus dan mikroba lainnya dan melindungi tubuh dari radiasi ultraviolet yang berbahaya. Sistem integumen terdiri atas kulit dan aksesorisnya, termasuk kuku, rambut, kelenjar (keringat dan sebaceous). Kulit tersusun atas tiga lapisan yaitu epidermis, dermis dan hypodermis. Epidermis terdiri dari beberapa lapis sel diantaranya Lapisan tanduk (*stratum corneum*), Lapisan bening (*stratum lucidum*), Lapisan berbutir (*stratum granulosum*), Lapisan bertaju (*stratum spinosum*) dan Lapisan benih (*stratum germinativum* atau *stratum basale*).

## LATIHAN SOAL

1. Lapisan kulit paling luar yang terdiri dari lapisan epitel gepeng, unsur utamanya sel-sel tanduk (keratinosit) dan sel melanosit, disebut ....

1. Hipodermis

1. Epidermis

1. Endodermis

- %1. Subdermis
- %1. Sebacea
- %1. Sel yang terdapat di seluruh epidermis, berperan penting dalam imunologi kulit, adalah ....
  - %1. Sel Merkel
  - %1. Keratinosit
  - %1. Sel langerhans
  - %1. Melanosit
  - %1. Sebacea
- %1. Lapisan terbawah epidermis, dibentuk oleh satu baris sel silinder dengan kedudukan tegak lurus terhadap permukaan dermis, disebut .....
  - %1. Stratum corneum
  - %1. Stratum lucidum
  - %1. Stratum granulosum
  - %1. Stratum basale
  - %1. Stratum Spinosum
- %1. Terdapat dua jenis kelenjar keringat. Kelenjar yang hanya terdapat di daerah ketiak, puting susu, pusar, daerah kelamin dan daerah sekitar dubur (anogenital) adalah ....
  - %1. Kelenjar sebacea
  - %1. Kelenjar keringat ekrin
  - %1. Kelenjar keringat apokrin
  - %1. Kelenjar sudorifera
  - %1. Kelenjar merokrin
- %1. Di dasar folikel rambut, terdapat kumpulan sel yang disebut.....
  - %1. Akar rambut
  - %1. Papila dermal
  - %1. Batang rambut
  - %1. Bulbus

%1. Otot penegak rambut

## REFERENSI

Manaba, Faizin. 2014. Anatomi Fisiologi untuk Mahasiswa Gizi. Jakarta : EGC.

Grant A, Waugh A. 2011. Dasar-dasar Anatomi dan Fisiologi. Jakarta: Salemba Medika

Ross dan Wilson. 2017. Dasar-dasar Anatomi dan Fisiologi. Elsevier Singapore

Wahyuningsih, Heni Puji., Kusmiyati, yeni. 2017. Bahan Ajar Kebidanan ANATOMI FISILOGI. Kemenkes RI

## BAB 8

## SISTEM PANCA INDRRA

### Tujuan Pembelajaran / Sub Capaian Pembelajaran Mata Kuliah

- %1. Mahasiswa mampu menjelaskan tentang peran sistem panca indra
- %1. Mahasiswa mampu menyebutkan dan menjelaskan struktur anatomi organ system panca indra (telinga, mata, hidung, dan lidah)

## PENDAHULUAN

Sistem panca indra berfungsi untuk mengenali setiap perubahan lingkungan karena memiliki sel-sel reseptor khusus. Sel-sel reseptor ini dibagi menjadi dua berdasarkan fungsinya, yaitu intero reseptor dan ekso reseptor tubuh.

Intero reseptor berfungsi mengenali perubahan-perubahan yang terjadi di dalam tubuh seperti terjadi rasa nyeri di dalam tubuh, kadar oksigen menurun, kadar glukosa, tekanan darah menurun/naik dan lain sebagainya. Sel-sel intero reseptor terdapat pada sel otot, tendon, ligamentum, sendi, dinding pembuluh darah, dinding saluran pencernaan, dan lain sebagainya.

Eksoreseptor bertugas mengenali perubahan-perubahan lingkungan yang terjadi di luar tubuh. Indra pendengar (telinga), Indra penglihat (mata), Indra pembau (hidung), Indra pengecap (lidah), Indra peraba (kulit) merupakan ekso reseptor.

## **Indera Pendengaran**

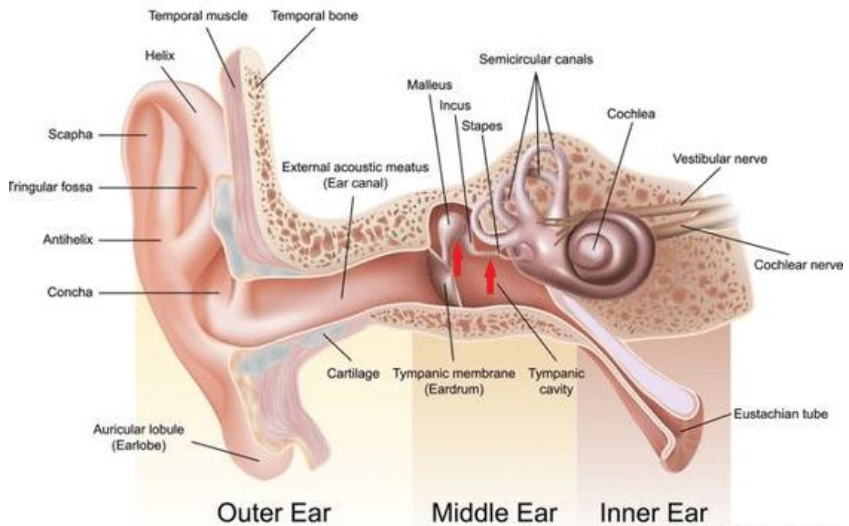
Telinga adalah organ yang berperan penting dalam fungsi pendengaran dan mekanisme keseimbangan. Telinga terletak di dalam tulang temporalis. Telinga terdiri dari tiga bagian yaitu telinga luar, telinga tengah, dan telinga dalam.

### **%1) Telinga Luar**

Terdiri atas aurikel (daun telinga) dan meatus akustik eksternal (saluran telinga luar).

#### **a. Aurikel (daun telinga)**

Aurikel terdiri atas kartilago fibroelastik yang ditutupi kulit. Bagian paling luar daun telinga disebut heliks. Lobulus (lobus telinga) merupakan bagian lunak di ekstremitas daun telinga bawah, yang terdiri atas jaringan fibrosa dan adiposa yg kaya darah.



Gambar 8.1 : Anatomi telinga

(Sumber : <https://id.pinterest.com/pin/560768591103952389>)

#### b. Meatus akustik eksternal (saluran telinga luar)

Saluran yang memanjang dari aurikel sampai membran timpani ( $\pm 2,5$  cm). Meatus dilapisi kulit yang merupakan lanjutan aurikel. Pada kulit lateral terdapat banyak kelenjar seruminosa dan folikel rambut, disertai kelenjar sebaceous.

Kelenjar seruminosa merupakan kelenjar keringat yang diubah sedemikian rupa untuk menyekresikan serumen (*earwax*). Materi asing seperti debu, serangga dan mikroba dicegah masuk ke membran timpani oleh lapisan lilin (*wax*), rambut dan lekukan di meatus.

Membran Timpani (gendang telinga), memisahkan meatus akustik eksternal dari telinga tengah. Membran ini berbentuk oval dengan tepi bagian atas yg sedikit luas dan dibentuk oleh tiga tipe

jaringan : bagian luarnya ditutupi oleh kulit yg tidak berambut, lapisan tengahnya dilapisi jaringan fibrosa, dan bagian dalam dilapisi membran mukosa yang terus bersambung hingga telinga tengah.

### %1) **Telinga Tengah**

Telinga tengah merupakan rongga berisi udara yang memiliki bentuk tidak beraturan di dalam bagian petrosa lobus temporal. Berikut adalah bagian- bagian dari telinga tengah :

%1. Dinding lateral telinga tengah dibentuk oleh membran timpani

%1. Atap dan dasar telinga tengah dibentuk oleh tulang temporal

%1. Dinding posterior dibentuk oleh tulang temporal disertai lubang yang mengarah ke antrum mastoid tempat udara mengalir ke sel udara di dalam prosesus mastoid.

%1. Dinding medial, merupakan lapisan tipis tulang temporal yang memiliki 2 jendela yaitu jendela oval (sanggurdi/stapes) dan bundar. Jendela oval disumbat oleh bagian tulang kecil yang disebut sanggurdi (stapes) dan bundar disumbat oleh selubung halus jaringan fibrosa.

%1. Tulang pendengaran terdiri atas maleus, inkus, dan stapes  
*Maleus* : menyerupai bentuk palu. Batangnya menyentuh membran timpani dan kepalanya membentuk sendi yg dapat digerakkan dgn inkus.

*Inkus* : berbentuk landasan. Badannya membentuk sendi dengan maleus.

*Stapes* : tulang kecil yg bagian tengahnya berbentuk sanggurdi.

### %1) **Telinga Dalam**

Telinga bagian dalam berisi beberapa organ pendengaran dan keseimbangan. Telinga dalam terdiri dari dua bagian yakni labirin

tulang dan labirin membranosa. Dibagi menjadi 3 area utama yaitu Vestibula, Tiga kanal semisirkularis dan 3. Koklea

Telinga dalam dibentuk dari sebuah jaringan beberapa saluran dan rongga pada tulang temporal (labirin tulang). Dalam labirin tulang, seperti sebuah tabung di dalam tabung, terdapat labirin membran yaitu suatu jaringan membran berisi cairan yang melapisi dan mengisi labirin tulang.

Labirin tulang dilapisi oleh periosteum. Di dalam labirin tulang, labirin membran di tahan oleh cairan berair yang disebut sebagai perilimfe.

#### 1. Vestibula

Merupakan bagian perluasan yang terdekat dengan telinga bagian tengah. Terdiri dari 2 kantung bermembran yaitu utrikel dan sakula yang berperan penting dalam keseimbangan.

#### 1. Kanalis Semisirkularis

Kanalis Semisirkularis adalah tiga tabung yang diatur dimana setiap tabung terletak dalam masing-masing ketiga potongan ruangan. Ketiganya menyambung dengan vestibula dan juga penting dalam keseimbangan.

#### 1. Koklea

Menyerupai cangkang siput. Penampang lintang koklea terdiri dari tiga kompartemen :

(%)Skala vestibula :berasal dari jendela oval, mengandung perilimfe

(%)Skala timpani : berakhir pada jendela bulat

(%)Skala media atau saluran koklea : bagian dari labirin membran. Pada membran basiler merupakan sel pendukung dan sel rambut koklear spesifik mengandung reseptor auditoris.



Sel - sel ini membentuk organ spiral (korti), organ yang merespon vibrasi dengan menginisiasi impuls saraf yang kemudian diterima sebagai pendengaran di dalam otak.

## Indera Penglihatan

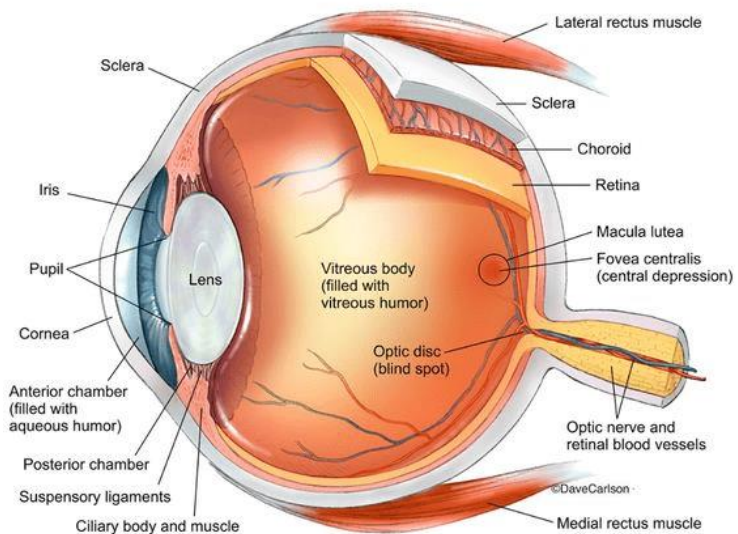
Mata terdiri atas tiga lapisan di dinding mata, yaitu :

1. Lapisan luar (fibrosa) : sklera dan kornea
2. Lapisan tengah : koroid, badan siliaris dan iris
3. Lapisan dalam : retina

Struktur di dalam bola mata adalah lensa, cairan aqueous dan badan vitreus.

### %1) Sklera dan Kornea

Sklera atau bagian putih mata, membentuk lapisan terluar bagian posterior dan lateral bola mata berlanjut di anterior dengan kornea yang bening. Sklera terdiri atas jaringan fibrosa bermembran yang membuat bola mata melekat pada mata dan otot-otot mata.



## Gambar 8.2 : Anatomi mata

(Sumber : <https://id.pinterest.com/pin/807903620638825458>)

Di bagian anterior, sklera bersambung dengan membran epitelium yg jernih, yaitu kornea. Sinar cahaya masuk melalui kornea untuk mencapai retina. di bagian anterior tampak cembung Kornea dan berfungsi dalam membiaskan sinar cahaya untuk difokuskan ke retina.

### %1) **Koroid, Badan Siliaris Dan Iris**

Koroid sangat kaya pembuluh darah dan berwarna coklat di bagian dalamnya. Cahaya masuk melalui pupil, menstimulasi reseptor sensori di retina dan kemudian diabsorpsi oleh koroid.

Badan Siliaris merupakan lanjutan anterior koroid yg tda otot siliaris (serat otot polos) dan sel epitelium. Stimulasi menyebabkan kontraksi otot siliaris dan akomodasi mata.

Iris merupakan bagian mata yg terlihat berwarna dan secara anterior dan badan siliaris, berada di belakang kornea dan di depan lensa. Terdiri atas sel pigmen dan 2 lapisan serat otot polos, yakni otot sirkular dan radian. Warna iris secara genetik ditentukan dan bergantung pada jumlah sel pigmen yang ada.

### %1) **Retina**

Retina merupakan lapisan terdalam dinding mata. Retina memiliki struktur yang sangat halus dan beradaptasi baik terhadap stiulasi sinar cahaya. Terdiri atas beberapa lapisan sel saraf dan

aksonnya. Lapisan yang peka cahaya terdiri atas sel reseptor sensori yaitu batang dan kerucut.

Retina memiliki struktur yg tipis pada bagian anteriornya hingga tepat di belakang badan siliaris. Di dekat bagian tengah posterior, terdapat makula lutea atau bintik kuning. Dibagian tengah bintik kuning terdapat edikit cekungan yang disebut fovea sentralis, terdiri dari satu sel kerucut.

Area kecil retina di mana saraf optik keluar dari mata terdapat diskus optik atau bintik buta. Disini tidak terdapat sel yang peka cahaya.

### %1) **Lensa, Cairan Aqueous, Badan Vitreus**

Lensa merupakan badan bikonveks sirkular yg sangat elastis yang berada di belakang iris. Terdiri atas serat yang dibungkus di dalam kapsul dan melekat pada badan siliaris oleh ligamen suspensori.

Ketebalannya dikendalikan oleh otot siliaris melalui ligamen suspensorik. Semakin dekat dengan objek yg dipandang, semakin tebal lensa untuk memungkinkan pemfokusan.

Bagian anterior mata, diantara kornea dan lensa dibagi menjadi bilik anterior dan posterior oleh iris. Kedua Bilik mengandung suatu cairan aqueous bening yg disekresikan ke bilik posterior oleh kelenjar siliaris.

Cairan aqueus membawa nutrien dan menyingkirkan zat sisa dari struktur bening di depan mata yg tidak memiliki suplai darah, yaitu korna, lensa, dan kapsul lensa.

Badan vitreous atau vitreous adalah gel yang mengisi ruang antara lensa mata dan retina di dalam bola mata manusia. Vitreous tidak berwarna, transparan, mengisi ruang antara lensa mata dan retina ke arah belakang mata. Vitreous diproduksi oleh beberapa sel selaput jala.

### %1) **Otot Ekstraokular Mata**

Otot Ekstraokular Mata meliputi otot kelopak mata dan otot yang menggerakkan bola mata. Bola mata digerakkan oleh 6 otot ekstrinsik. Terdapat 4 otot rektus (lurus) dan 2 otot obliq :

%1. Rectus medial, lateral, superior dan inferior :  
menggerakkan bola mata ke bawah, ke atas, ke dalam dan keluar

%1. Obliq superior dan inferior : menggerakkan bola mata ke bawah, ke atas dan keluar.

### %1) **Organ Aksesoris Mata**

#### %1. Alis Mata

Dua jembatan melengkung dari tepi supraorbital tulang frontal. Fungsi alis mata: melindungi bola mata dari keringat, debu dan materi asing lainnya.

#### %1. Kelopak Mata (Palpebra)

Dua lipatan jaringan yg dapat digerakkan, berada di atas dan di bawah bagian depan tiap mata. Pada bagian tepinya, terdapat rambut yg disebut bulu mata.

#### %1. Konjungtiva

Merupakan membran bening yg halus dan melapisi kelopak mata serta bagian depan bola mata. Melapisi kelopak mata, mengandung epitelium kolumnar yg kaya vaskular.

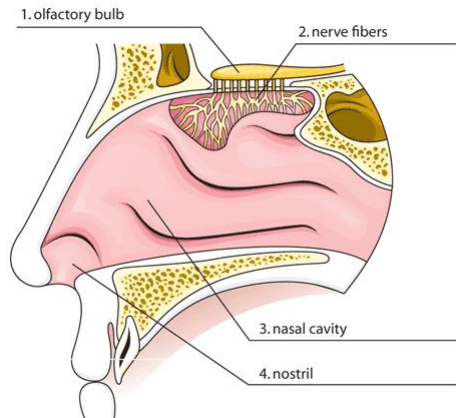
#### %1. Aparatus Lakrimalis

Tiap mata terdiri atas satu kelenjar lakrimalis dan duktusnya, 2 kanakuli lakrimalis, 1 kantong lakrimalis dan 1 duktus nasolakrimalis. Kelenjar lakrimalis menyekresikan air mata yang terdiri dari air, garam mineral, antibodi dan lisosim<sup>1</sup>.

## Indra Pembau

Hidung manusia dibagi menjadi dua bagian rongga yang sama besar yang disebut dengan nostril. Dinding pemisah disebut dengan septum. Di rongga hidung bagian atas terdapat sel-sel reseptor atau ujung-ujung saraf pembau. Rongga ini dapat membau dengan baik.

Saraf Olfaktorius merupakan saraf sensoris penciuman. Berasal dari ujung saraf olfaktorius khusus (kemoreseptor) di membran mukosa atap rongga nasal & berada di atas konka nasal superior.



Gambar 8.3 : Anatomi hidung

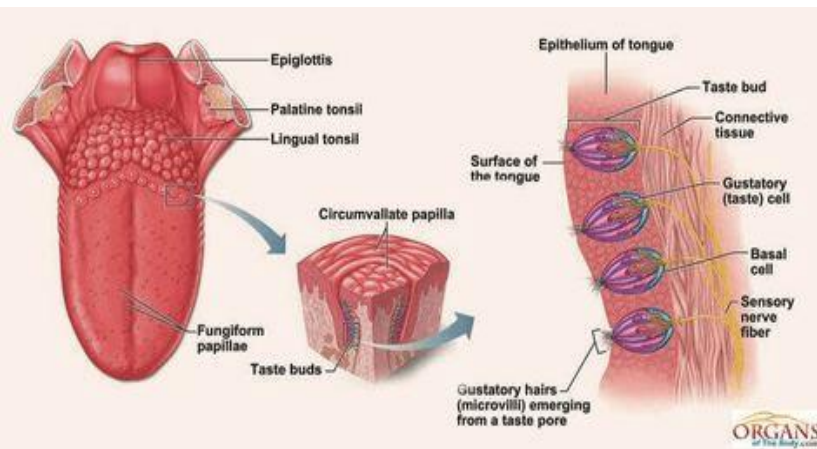
(Sumber : <https://id.pinterest.com/pin/445504588113182510>)

## Indra Pengecapan

Lidah adalah kumpulan otot rangka pada bagian lantai mulut yang dapat membantu pencernaan makanan dengan mengunyah dan menelan. Lidah dikenal sebagai indra pengecap yang banyak memiliki struktur tunas pengecap. Lidah melekat pada tulang hyoideus, tulang rahang bawah, dan processus styloideus di tulang pelipis.

Terdapat dua jenis otot pada lidah yaitu otot ekstrinsik dan intrinsik. Lidah memiliki permukaan yang kasar karena adanya

tonjolan yang disebut papila. Papila berisi reseptor sensoris (kemoreseptor) yg ditemukan pada papila lidah dan tersebar luas di epitel lidah, palatum molle, faring dan epiglottis. Terdapat tiga jenis papila yaitu: (1) Papila filiformis berbentuk seperti benang halus, (2) Papila sirkumvalata berbentuk bulat, tersusun seperti huruf V di belakang lidah, (3) Papila fungiformis berbentuk seperti jamur.



Gambar 8.4 : Anatomi Lidah

(Sumber : <https://id.pinterest.com/pin/156359418288577788>)

## SIMPULAN

Sistem panca indra berfungsi untuk mengenali setiap perubahan lingkungan karena memiliki sel-sel reseptor khusus. Sel-sel reseptor ini dibagi menjadi dua berdasarkan fungsinya, yaitu intero reseptor dan ekso reseptor tubuh. Ekso reseptor bertugas mengenali perubahan-perubahan lingkungan yang terjadi di luar tubuh. Indra pendengar (telinga), Indra penglihat (mata), Indra pembau (hidung), Indra pengecap (lidah), Indra peraba (kulit) merupakan ekso reseptor.

## LATIHAN SOAL

- %2. Bagian paling luar daun telinga disebut... dan bagian lunak di ekstremitas daun telinga bawah, yang terdiri atas jaringan fibrosa dan adiposa yang kaya darah, disebut ...
- %1. Heliks, Lobulus
  - %1. Fossa, Concha
  - %1. Heliks, Scapha
  - %1. Aurikel, Lobulus
  - %1. Scapha, Concha
- %2. Tulang pendengaran yang bagian tengahnya berbentuk sanggurdi, disebut ...
- %1. Maleus
  - %1. Inkus
  - %1. Stapes
  - %1. Aurikel
  - %1. Urtikel
- %2. Organ yg merespon vibrasi dengan menginisiasi impuls saraf yang kemudian diterima sebagai pendengaran di dalam otak, disebut ...
- %1. Labirin membranosa
  - %1. Organ Korti
  - %1. Organ Koklea
  - %1. Vestibula
  - %1. Timpani
- %2. Mata terdiri atas tiga lapisan. Yang merupakan lapisan luar mata, adalah ...
- %1. Koroid, badan siliaris dan iris
  - %1. Retina dan lensa
  - %1. Sklera dan Kornea
  - %1. Cairan aqueous dan badan vitreus
  - %1. Sklera dan retina
- %2. Saraf sensoris penciuman, disebut saraf ....
- %1. Nostril
  - %1. Olfaktorius

%1. Nasal

%1. Olfarus

Septum

## REFERENSI

Manaba, Faizin. 2014. Anatomi Fisiologi untuk Mahasiswa Gizi. Jakarta : EGC.

Sartono, Mohammad Bima Arrynugrah. 2014. Anatomi dan Fisiologi Tubuh Manusia, Yogyakarta: CV. Solusi Distribusi.

Ross dan Wilson. 2017. Dasar-dasar Anatomi dan Fisiologi. Elsevier Singapore

Wahyuningsih, Heni Puji., Kusmiyati, yeni. 2017. Bahan Ajar Kebidanan ANATOMI FISILOGI. Kemenkes RI

## BAB 9

## SISTEM REPRODUKSI

### **Tujuan Pembelajaran / Sub Capaian Pembelajaran Mata Kuliah**

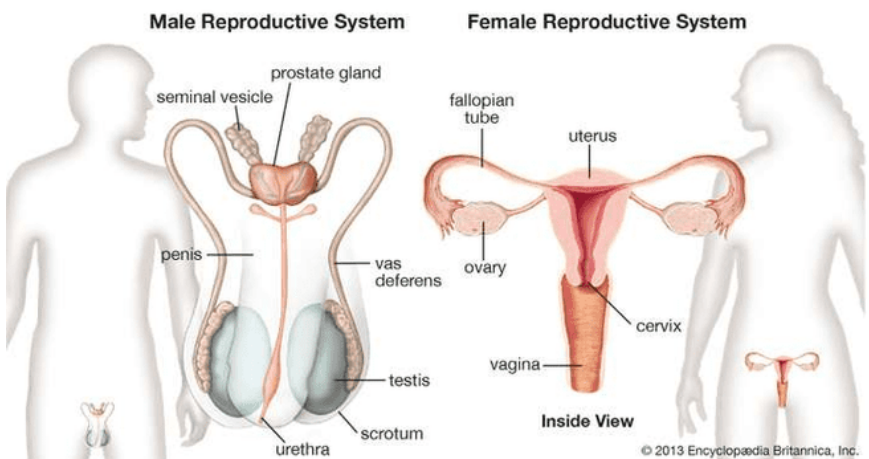
- %1. Mahasiswa mampu menjelaskan tentang peran sistem reproduksi
- %1. Mahasiswa mampu menyebutkan dan menjelaskan organ dan struktur anatomi sistem reproduksi pria
- %1. Mahasiswa mampu menyebutkan dan menjelaskan organ dan struktur anatomi sistem reproduksi wanita



## PENDAHULUAN

Sistem reproduksi manusia merupakan sistem organ yang berfungsi untuk bereproduksi dan menghasilkan keturunan. Agar proses biologis ini dapat terlaksana, diperlukan organ dan struktur tertentu baik pada pria maupun wanita. Sumber sel telur (sel benih wanita) adalah ovarium wanita; sedangkan spermatozoa (sel germinal jantan) adalah testis. Pada wanita, kedua ovarium terletak di rongga panggul; pada pria, kedua testis diselimuti kantung kulit, skrotum, terletak di bawah dan di luar perut.

Selain memproduksi sel germinal, atau gamet, ovarium dan testis adalah sumber hormon yang menyebabkan perkembangan penuh karakteristik seksual sekunder dan juga berfungsi saluran reproduksi. Saluran ini terdiri dari saluran tuba, rahim, vagina, dan struktur terkait pada wanita dan penis, saluran sperma (epididimis, duktus deferens, dan saluran ejakulasi), dan struktur serta kelenjar terkait lainnya pada pria.

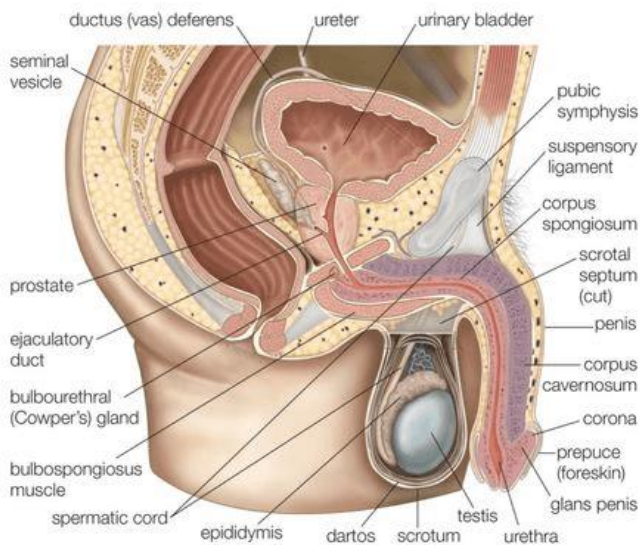


Gambar 9.1 : Anatomi reproduksi pria dan wanita  
(Sumber: <https://www.britannica.com/science/human-reproductive-system>)

## SISTEM REPRODUKSI PRIA

### %1) Skrotum

Skrotum adalah kantong kulit berpigmen yang dilapisi jaringan ikat dan fibrosa serta otot polos. Skrotum terbagi menjadi dua kompartemen, dimana masing-masing kompartemen berisi satu testis, satu epididimis dan ujung testikular korda spermatik. Skrotum berada di bawah simfisis pubis dan di depan bagian atas paha serta di belakang penis. Skrotum melindungi testis dan epididimis dari cedera fisik dengan mengatur suhu testis. Spermatozoa sangat sensitif terhadap suhu karena testis dan epididimis berada di luar rongga tubuh.



Gambar 9.2 : Anatomi reproduksi pria  
(Sumber : <https://id.pinterest.com/pin/481111172690398083>)

### **%1) Testis**

Testis adalah kelenjar reproduksi pria dan fungsinya menyerupai ovarium wanita. Testis merupakan sepasang struktur berbentuk oval, panjangnya sekitar 4,5 cm, lebar 2,5 cm, dan tebal 3 cm. Testis berada di dalam skrotum bersama epididimis atau kantung ekstra abdomen tepat dibawah penis.

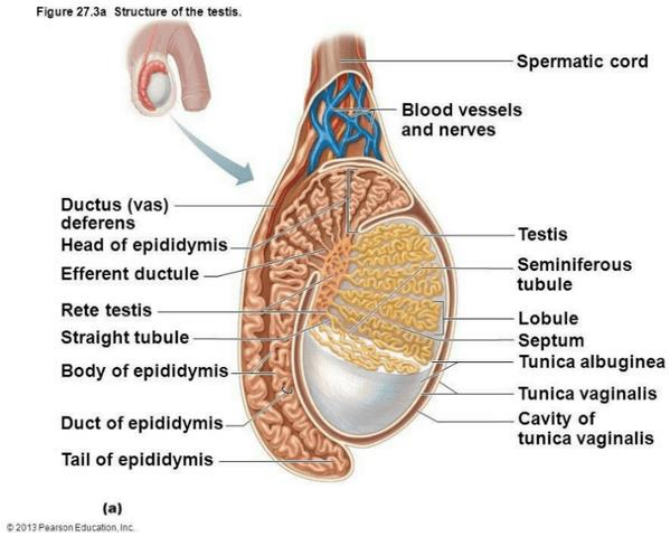
Setiap testis terdiri dari 200-300 lobulus, dan setiap lobulus terdapat 1-4 lengkung kontortus yang terdiri atas selepetelium germinal yang disebut ubulus seminiferus. Diantara Tubulus Seminiferus, terdapat kelompok sel interstitial (leydig) yang menyekresi hormon testosteron setelah pubertas.

Testis dikelilingi oleh tiga lapisan jaringan yaitu :

- %1. Tunika vaginalis, merupakan membran ganda yang membentuk lapisan luar testis, serta merupakan bagian peritonium abdomen dan pelvis yang tttumbuh ke bawah. Lapisan jaringan ini kemudian turun menuju skrotum dan membungkus skrotum dengan peritonium dan akhirnya mengelilingi testis di skrotum, dan menjadi terpisah dari peritoneum abdomen. Testis harus benar-benar turun saat individu berusia 8 bulan.
- %1. Tunika albuginea, merupakan jaringan fibrosa yang berada di bawah tunika vaginalis yang mengelilingi testis. Lapisan ini

tumbuh ke dalam membentuk septa, yang membagi struktur kelenjar testis menjadi lobulus.

%1. Tunika vaskulosa terdiri atas jaringan kapiler yang ditunjang oleh jaringan ikat halus.



Gambar 9.3 : Struktur anatomi testis

(Sumber : <https://id.pinterest.com/pin/625226360745824722>)

## %1) Epididimis

Epididimis merupakan tempat terjadinya maturasi akhir sperma. Epididimis dibentuk oleh saluran yang berkeluk-lekuk secara tidak teratur yang disebut duktus epididimis. Panjang duktus epididimis sekitar 600 cm. Duktus ini berawal dari puncak testis (kepala epididimis) dan berjalan berliku-liku, kemudian berakhir pada ekor epididimis yang kemudian menjadi vas deferens.

## %1) Vas deferens Atau duct deferens

Fungsinya menghantarkan sperma ke duct ejakulatorius. Mempunyai kemampuan peristaltik. Vas deferens merupakan lanjutan langsung dari epididimis. Panjangnya 45 cm yang berawal dari ujung bawah epididimis berbentuk gulungan-gulungan melewati bagian belakang testis. Menerima sperma dari vas deferens, Menghasilkan semen (mani) dan menghantarkan sperma ke uretra.

#### **%1) Vesika Seminalis**

Merupakan dua kantong fibromuskular berukuran kecil yang dilapisi epitelium kolumnar, dan berada di bagian posterior kandung kemih. Vesika seminalis mensekresi fruktosa untuk sumber energi sperma. Di bagian bawah ujung vesika seminalis terhubung dengan duktus kecil yang bergabung dengan vas deferens membentuk duktus ejakulatoris. Vesikula seminalis memproduksi sekitar 50-60 % dari total volume cairan semen. Komponen penting pada semen yang berasal dari vesikula seminalis adalah fruktosa dan prostaglandin.

#### **%1) Duktus Ejakulatoris**

Duktus ejakulatoris merupakan dua saluran yang panjangnya sekitar dua cm. Tiap saluran dibentuk oleh duktus dari vesikula seminalis dan vas deferens yang menyatu. Duktus ini melalui kelenjar prostat dan bergabung dengan uretra prostatik, membawa cairan seminalis dan spermatozoa ke uretra. Duktus ejakulatoris terdiri atas lapisan jaringan yang sama dengan vesikula seminalis.

#### **%1) Kelenjar prostat**

Kelenjar prostat terletak di rongga pelvis di depan rektum dan dibelakang simfisis pubis, mengelilingi bagian pertama uretra. Bagian luar kelenjar ini dibungkus oleh lapisan fibrosa, suatu lapisan otot polos dan substansi glandula terdiri atas sel epitelium kolumnar.

Kelenjar prostat menyekresi cairan seperti susu yang encer dan berisi sekitar 30% semen, yang membuatnya tampak seperti susu. Semen mengandung enzim pembekuan yang mengentalkan semen di dalam vagina sehingga meningkatkan kemungkinan semen tetap tertahan di dekat serviks.

### **%1) Kelenjar Bulbouretra**

Disebut juga Cowper's glands, terletak dibawah kelenjar prostat. Berfungsi mensekresi cairan alkaline sebelum ejakulasi untuk menetralkan suasana asam oleh urine yang mungkin ada.

### **%1) Uretra**

Pada pria, uretra merupakan jalur yang umum untuk aliran urine dan semen. Panjangnya sekitar 19-20 cm dan terdiri atas 3 bagian yaitu uretra prostatik berasal dari orifisium uretra kandung kemih dan melalui kelenjar prostat; uretra membranosa merupakan bagian terpendek dan tersempit serta memanjang dari kelenjar prostat ke bulbus penis, setelah melalui membran perineum; Uretra spongiosa atau penil uretra berada di dalam korpus spongiosum penis dan bermuara di orifisium uretra eksternal di glans penis.

Ada dua sfingter uretra yaitu sfingter internal yang terdiri atas serat otot polos di leher kandung kemih yang berada di atas kelenjar prostat dan sfingter eksternal yang terdiri atas serat otot rangka yang mengelilingi bagian membranosa.

### **%1) Penis**

Penis memiliki bagian akar dan batang. Bagian Akar (dasar) berada pada perineum dan bagian batang mengelilingi uretra. Penis dibentuk oleh tiga massa silinder jaringan erektil dan otot polos. Jaringan erektil ditunjang oleh jaringan fibrosa dan dibungkus kulit serta kaya vaskular

Jaringan erektil penis tersusun dalam tiga kolom longitudinal, yaitu sepasang korpus kavernosum dan sebuah korpus

spongiosum di bagian tengah. Ujung penis disebut glans. Glands penis ini mengandung jaringan erektil dan berlanjut ke korpus spongiosum. Glans dilapisi lapisan kulit tipis berlipat, yang dapat ditarik ke proksimal disebut prepusium (kulit luar), prepusium ini dibuang saat dilakukan pembedahaan (sirkumsisi). Penis berfungsi sebagai penetrasi. Penetrasi pada wanita memungkinkan terjadinya deposisi semen dekat serviks uterus.

## SISTEM REPRODUKSI WANITA

Organ reproduksi atau genetalia wanita dibagi menjadi genetalia eksterna dan genetalia interna.

### %1) Genetalia Eksterna

#### %1. Mons pubis

Bagian yang menonjol diatas simpisis pubi dan ditutupi oleh rambut pubis. Pertumbuhan rambut tergantung dari suku bangsa, usia, jenis kelamin.

#### %1. Labia mayora

Bibir besar yang terdiri dari bagian kanan dan kiri, lonjong mengecil kebawah. Berisi jaringan lemak. Kebawah dan ke belakang kedua labia mayora bertemu dan membentuk kommisura posterior ( frenulum). Labia mayora homolog dengan scrotum pada pria.

#### %1. Labia minora

Merupakan bibir kecil yang berasal dari lipatan tipis dari kulit sebelah dalam labia mayora. Kedua lipatan labia minora bertemu di atas klitoris yang disebut *preputium klitoridis* dan bertemu di bawah klitoris disebut *frenulum klitoridis*. Ke belakang labia minora bersatu membentuk fossa navikulare (fourchette). Labia minora mengandung banyak glandula sebacea dan ujung-ujung syaraf yang sensitif.

#### %1. Klitoris

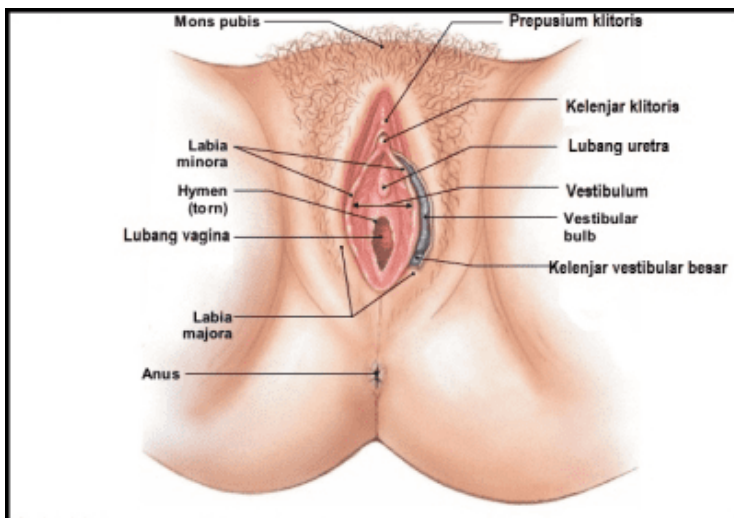
Klitoris homolog dengan penis pada pria. Klitoris tertutup oleh preputium klitoridis dan terdiri dari jaringan yang dapat mengembang, penuh dengan urat syaraf yang sangat sensitif dan berfungsi memberikan respon terhadap rangsangan seksual.

#### %1. Vulva

Berbentuk lonjong, pada bagian anterior dibatasi oleh Klitoris, Lateral : Labia minora kanan dan kiri, dorsal : Perineum. Terdapat muara : 2 kelenjar Bartholini dekat *fourchette* (saat hubungan seks mengeluarkan lendir), 2 duktus skene dekat meatus uretra, Ostium uretra.

#### %1. Introitus vagina (Hymen)

Pada seorang yang masih virgin introitus vagina ditutupi oleh selaput dara (hymen). Bentuk hymen berbeda-beda yaitu semilunar (bulan sabit) dan sebagainya. Konsistensi berbeda-beda mulai dari kaku sampai lunak sekali. Hymen yang tertutup disebut *Hymen Occlusivum*. Sesudah partus disebut *Carunculae Myrtiformis*.





#### Gambar 9.4 : Genetalia eksterna

(Sumber : <https://id.pinterest.com/pin/24066179233897196>)

##### %1. Perineum

Terletak diantara vulva dan anus. Panjangnya rata-rata 4 cm. Perineum merupakan daerah yang biasanya dilakukan episiotomi pada saat persalinan untuk melebarkan jalan lahir.

#### %1) **Genetalia Interna**

##### %1. Vagina

Merupakan Saluran musculo-membranosa yang menghubungkan uterus dan vulva. Muaranya pada introitus perineum dengan serviks. Terletak antara vesica urinaria dan rectum. Permukaan vagina dibungkus epitel yang lemah dan ber-rugae, bisa melebar saat persalinan. Ke dalam puncak vagina menonjol ujung dari serviks disebut portio.

##### %1. Serviks

Serviks termasuk bagian dari uterus tetapi struktur dan fungsinya berbeda dengan corpus uteri. Berada di bawah isthmus, bagian atas setinggi plikavesiko uterina. Bagian belakang tertutup peritoneum sedangkan lateral dihubungkan dengan pelvis oleh ligamentum kardinale / Makenrodt. Sebagian menonjol ke vagina yang disebut portio vaginalis. Bentuk serviks pada nullipara bulat utuh sedangkan multipara terdapat bibir atas dan bibir bawah.

##### %1. Uterus

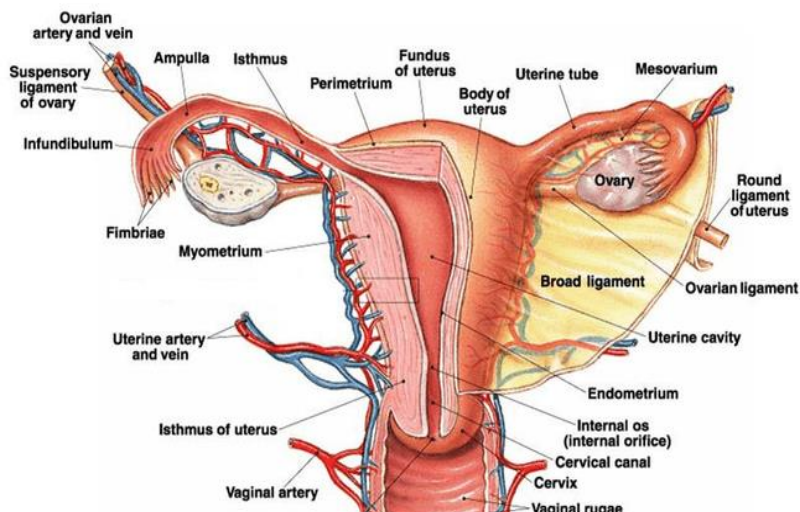
Terletak antara rektum dan vesica urinaria. Berbentuk seperti buah advokat, gepeng kearah muka belakang. Ukuran sebesar telur ayam dan berongga.

Posisi uterus normalnya adalah Antefleksi. Dinding belakang hampir seluruhnya tertutup peritoneum dan membentuk dinding cavum Douglas. Dinding depan sebagian tertutup peritoneum yang longgar.

Ukuran uterus sebelum menarche 2,5 x 3,5 cm, dewasa 6 x 8 cm, multipara 9 x 10 cm. Berat uterus sebelum hamil sekitar 70-80 gr, saat hamil mencapai 1100 gr, volume saat hamil bisa mencapai 5 liter. Uterus mempunyai 3 bagian yaitu fundus uteri, corpus uteri dan serviks utri (istmus uteri).

Dinding uterus terdiri dari 3 lapisan, yaitu :

- (%1) Perimetrium : Lapisan paling luar berbentuk longitudinal
- (%1) Myometrium : Lapisan tengah paling tebal, berbentuk anyaman saling silang
- (%1) Endometrium : lapisan bagian dalam berbentuk sirkuler. Dibentuk oleh jaringan sekretorius yang menjadi pembuluh darah dan kelenjar, lapisan ini yang rontok setiap bulan saat haid.



### Gambar 9.4 : Genetalia interna

(Sumber:<https://bocahradiography.wordpress.com/2012/05/14/anatomi-dan-fisiologi-organ-genetalia-wanita>)

Uterus tertahan ditempatnya oleh beberapa ligamentum

#### (%1) Ligamentum Latum

Merupakan lipatan peritoneum kanan dan kiri uterus meluas sampai ke dinding panggul. Tergantung pada tuba falopii.

#### (%1) Ligamentum Rotundum (Teres Uteri)

Posisi sedikit kaudal dari insersi tuba menuju kanalis inguinalis sampai labia mayora. Menahan uterus dalam posisi anteflexi.

#### (%1) Ligamentum Infundibulo pelvikum

Dari infundibulum dan ovarium menuju dinding panggul. Menggantung uterus ke dinding panggul.

#### (%1) Ligamentum Kardinale ( Mackenrodt)

Dari serviks setinggi OUI menuju panggul. Memfiksasi uterus ke kanan dan kiri. Jalan pembuluh darah menuju uterus.

#### (%1) Ligamentum Sacro Uterinum

Merupakan penebalan lig. Kardinale menuju os sacrum.

#### (%1) Ligamentum Vesiko Uterinum

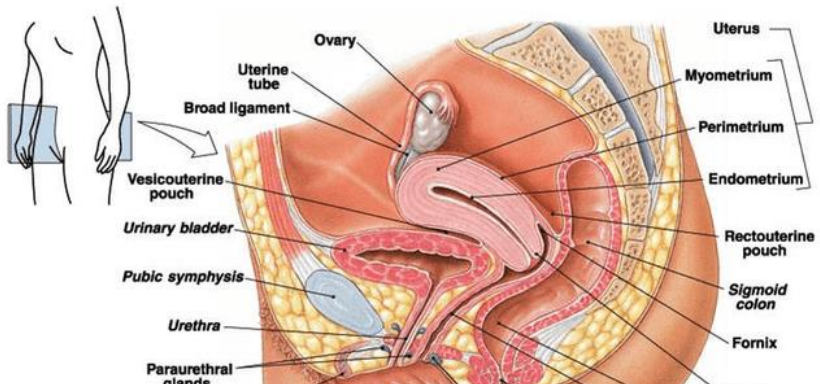
Dari uterus menuju vesika urinaria. Merupakan jaringan ikat yang agak longgar. Mengikuti perkembangan uterus saat hamil dan persalinan

#### %1. Tuba falopii

Terdapat di tepi lig. latum ke arah lateral, mulai kornu uteri kanan dan kiri. Tubulo-muskuler: panjang 12 cm, diameter 3-8 mm. Dibagi menjadi 4 bagian yaitu (1) Pars Interstitialis yang terletak diantara otot rahim mulai ostium internum tuba; (2) Pars Istmika, paling sempit berada di luar uterus; (3) Pars Ampularis paling luas berbentuk huruf "S"; (4) Pars Infundibulo, bagian akhir tuba yang terdapat fimbriae. Tuba falopii berfungsi untuk menangkap ovum saat ovulasi, sebagai tempat terjadinya konsepsi dan tempat perkembangan hasil konsepsi (blastula) serta nidasi di rahim (desidua).

#### %1. Ovarium

Wanita memiliki 2 buah ovarium yaitu di kanan dan kiri. Dihubungkan dengan uterus oleh ligamen Infundibulopelvikum dan melekat pada ligamen Latum melalui ovarium. Terdapat 2 bagian yaitu Korteks Ovarii (bagianluar) yang menghasilkan folikel primordial dan menjadi folikelde Graff, terdapat korpus luteum dan albican. Medulla Ovarii yang terdapat pembuluh darah dan limfe, serta serat syaraf.



Gambar 9.5 : Anatomi reproduksi wanita

(Sumber:<https://bocahradiography.wordpress.com/2012/05/14/anatomi-dan-fisiologi-organ-genetalia-wanita>)

## **SIMPULAN**

Sistem reproduksi manusia merupakan sistem organ yang berfungsi untuk bereproduksi dan menghasilkan keturunan. Agar proses biologis ini dapat terlaksana, diperlukan organ dan struktur tertentu baik pada pria maupun wanita.

Organ reproduksi pria terdiri dari skrotum, testis, epididimis, vas deferens atau duct deferens, vesika seminalis, duktus ejakulatoris, kelenjar prostat, kelenjar bulbouretra, uretra, dan penis. Sedangkan organ reproduksi wanita dibagi menjadi genetalia eksterna dan genetalia interna. Genetalia eksterna terdiri dari mons pubis, labia mayora, labia minora, klitoris, vulva, introitus vagina (hymen) dan perineum. genetalia interna terdiri dari vagina, serviks, uterus, tuba falopii dan ovarium.

## **LATIHAN SOAL**

1. Tempat terjadinya maturasi akhir sperma, adalah ...

1. Testis

1. Skrotum

- %1. Epididimis
- %1. Penis
- %1. Vas deferens
- %1. Bagian dari organ reproduksi pria yang merupakan lanjutan langsung dari epididimis. Panjangnya sekitar 45 cm, melewati bagian belakang testis, adalah ..
  - %1. Testis
  - %1. Skrotum
  - %1. Vesika seminalis
  - %1. Penis
  - %1. Vas deferens
- %1. Organ yang disebut juga Cowper's glands. Terletak dibawah kelenjar prostat dan berfungsi mensekresi cairan alkaline sebelum ejakulasi adalah...
  - %1. Kelenjar prostat
  - %1. Kelenjar Bulbouretra
  - %1. Vesika seminalis
  - %1. Gland Penis
  - %1. Vas deferens
- %1. Uterus tertahan ditempatnya oleh beberapa ligamentum. Ligamen yang menahan uterus dalam posisi anteflexi, adalah.....
  - %1. Ligamentum Latum
  - %1. Ligamentum Rotundum (Teres Uteri)
  - %1. Ligamentum Infundibulo pelvikum
  - %1. Ligamentum Kardinale ( Mackenrodt)
  - %1. Ligamentum Sacro Uterinum
- %1. Organ genetalia eksterna wanita yang homolog dengan penis pada pria dan berfungsi memberikan respon terhadap rangsangan seksual, disebut .....
  - %2. Klitoris
  - %2. Mons veneris pubis

- %2. Labia mayora
- %2. Labia minora
- %2. Vulva

## REFERENSI

Manaba, Faizin. 2014. Anatomi Fisiologi untuk Mahasiswa Gizi. Jakarta : EGC.

Sartono, Mohammad Bima Arrynugrah. 2014. Anatomi dan Fisiologi Tubuh Manusia, Yogyakarta: CV. Solusi Distribusi.

Ross dan Wilson. 2017. Dasar-dasar Anatomi dan Fisiologi. Elsevier Singapore

Wahyuningsih, Heni Puji., Kusmiyati, yeni. 2017. Bahan Ajar Kebidanan ANATOMI FISILOGI. Kemenkes RI

Harrison, Richard J. 2013. Human reproductive system.  
<https://www.britannica.com/science/human-reproductive-system>

---

## BAB 10      SISTEM ENDOKRIN

### **Tujuan Pembelajaran / Sub Capaian Pembelajaran Mata Kuliah**

- %1. Mahasiswa mampu menjelaskan tentang definisi dan sifat-sifat hormon
- %1. Mahasiswa mampu menjelaskan macam-macam kelenjar endokrin dan menunjukkan letaknya.

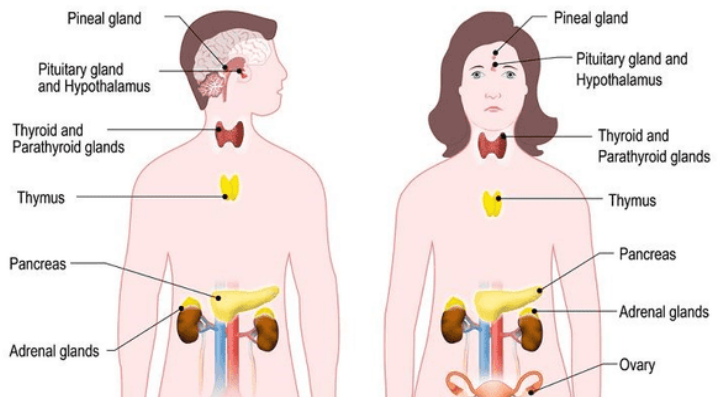
- %1. Mahasiswa mampu menyebutkan macam-macam hormon yang dihasilkan dari masing-masing kelenjar endokri
- %1. Mahasiswa mampu membedakan struktur anatomi kelenjar endokrin

## PENDAHULUAN

Sistem endokrin merupakan sistem kontrol kelenjar tanpa saluran (*ductless*) yang terdiri atas kelenjar-kelenjar. Kelenjar endokrin terdiri atas kelompok sel sekresi yang dikelilingi oleh jaringan kapiler yang membantu difusi hormon (reaksi kimia) dari sel sekresi ke aliran darah.

Hormon merupakan zat perantara kimiawi jarak jauh yang secara spesifik disekresikan ke dalam darah oleh kelenjar endokrin sebagai respon terhadap sinyal yang sesuai. Hormon bertindak sebagai "pembawa pesan" melalui aliran darah ke berbagai sel, kemudian menerjemahkan "pesan" sebagai tindakan. Saat hormon tiba pada sel targetnya, hormon berikatan pada area spesifik yang disebut *reseptor*. Hormon bekerja mempengaruhi reaksi kimia atau metabolik di dalam sel.

Hormon dihasilkan tubuh dalam jumlah yang sangat sedikit tetapi memiliki pengaruh besar terhadap aktivitas tertentu dalam tubuh. Sebagai senyawa kimia, hormon tidak dihasilkan setiap waktu, hormon diproduksi hanya apabila dibutuhkan. Hormon bekerja lambat dan pengaruh hormon tidak spontan seperti pada pengaturan oleh syaraf.





Gambar 10.1 : Letak Kelenjar endokrin

(Sumber: <https://biologydictionary.net/endocrine-system/>)

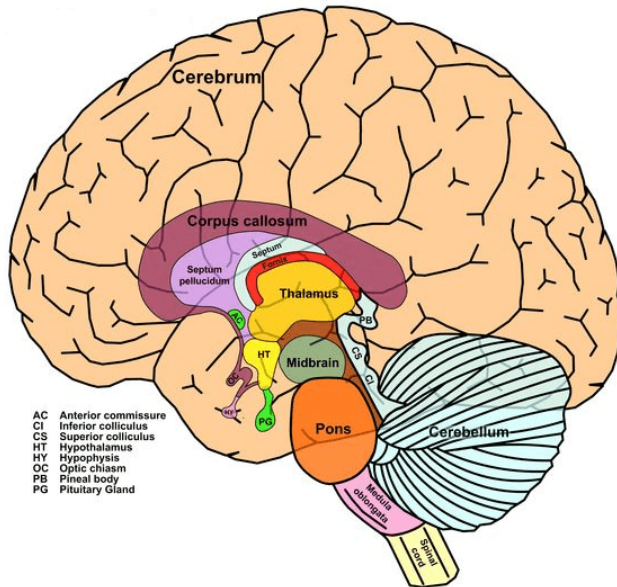
## KELENJAR ENDOKRIN UTAMA

- %1) Kelenjar Hipofisis atau pituitary dan Hipotalamus**, terletak di dalam rongga kepala dekat dasar otak
- %1) Kelenjar Pineal**, di atas kel. hipofise
- %1) Kelenjar tiroid (*thyroid gland*) atau kelenjar gondok**, terletak di leher bagian depan
- %1) Kelenjar paratiroid (*parathyroid gland*)**, dekat kelenjar tiroid
- %1) Kelenjar Timus**, di dalam mediastinum di belakang os sternum
- %1) Kelenjar Panckreas**, di abdomen kuadran atas dan bagian belakang
- %1) Kelenjar suprarenal (*suprarenal gland*)**, terletak di kutub atas ginjal kiri-kanan
- %1) Kelenjar kelamin (*gonad*)** laki-laki di **Testis** dan perempuan di **Ovarium**

## HIPOTALAMUS

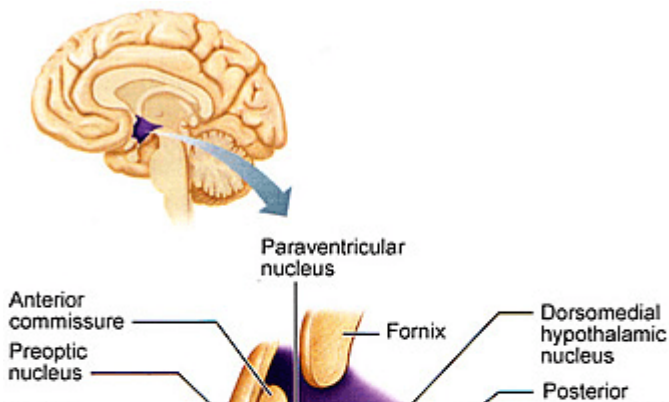
Hipotalamus terletak tepat di bawah talamus. Merupakan pusat tertinggi sistem kelenjar endokrin yang menjalankan fungsinya melalui hormonal dan saraf. Hormon yang dihasilkan

adalah faktor R (*releasing*) dan I (*inhibiting*) yang mengontrol sintesa dan sekresi hormon hipofise anterior sedangkan kontrol terhadap hipofise posterior melalui kerja saraf. Hipotalamus mensekresikan hormon pengatur yaitu hormon khusus yang mengatur sel-sel endokrin di kelenjar pituitari.



Gambar 10.2 : Letak Hipotalamus

(Sumber <https://id.pinterest.com/pin/273382639857558363/>)



Gambar 10.1 : Bagian-bagian inti Hipotalamus  
(Sumber : [http://www.corpshumain.ca/en/Cerveau2\\_en.php](http://www.corpshumain.ca/en/Cerveau2_en.php))

Hipotalamus berisi beberapa inti yang mengontrol fungsi penting untuk homeostasis fisiologis (pemeliharaan keseimbangan fungsi tubuh). Beberapa dari nukleus tersebut secara langsung atau tidak langsung terlibat dalam pengendalian sistem saraf otonom seperti kontrol tekanan darah, frekuensi dan intensitas kontraksi jantung, pernapasan, serta fungsi gastrointestinal.

Hipotalamus juga terlibat dalam mengatur asupan makanan, rasa haus dan keseimbangan air, pusat dari banyak emosi dan perilaku. Beberapa inti lainnya dikaitkan dengan ketakutan, kemarahan, dan bahkan kenikmatan seksual.

Fungsi penting lain dari hipotalamus berkaitan dengan perannya pada sistem endokrin, pengendalian beberapa hormon. Inti paraventrikel dan supraoptik masing-masing menghasilkan hormon antidiuretik (ADH, vasopresin) dan oksitosin. Hormon-hormon ini kemudian dilepaskan ke aliran darah melalui hipofisis posterior (neurohipofisis). Inti lain mengontrol pelepasan

beberapa faktor melalui hipofisis anterior (adenohipofisis). Pada gilirannya, faktor-faktor tersebut mendorong kelenjar endokrin lain di tubuh kita dan mengatur fungsi hormonal lainnya.

### KELENJAR HIPOFISIS (*Pituitary Gland*)

Disebut sebagai *Master Gland* karena mensekresi hormon yang selanjutnya akan mengendalikan sekresi hormon oleh kelenjar endokrin lainnya. Kelenjar hipofisis berada di *fossa hipofiseal* tulang sfenoid yang berada dibawah hipotalamus. Kelenjar ini berukuran sebesar kacang polong beratnya sekitar 500 mg.

Dibagi menjadi 3 lobus yaitu Lobus *anterior*, Lobus *Posterior* dan *intermediate*. Hipofisis anterior (adenohipofisis) merupakan pertumbuhan ke atas epitelium gelang yang berasal dari faring. Hipofisis posterior merupakan pertumbuhan ke bawah jaringan saraf yang berasal dari otak. Antara lobus anterior dan posterior terdapat jaringan serat saraf yang disebut lobus intermediet fungsinya pada manusia belum diketahui.

#### Hipofisis Anterior

Sebagian hormon yang disekresikan oleh lobus anterior (adenohipofisis) menstimulasi atau menghambat sekresi kelenjar endokrin (kelenjar target) sementara hormon lainnya memiliki efek langsung pada jaringan target.

Hipofisis anterior memproduksi dan melepaskan (mengeluarkan) enam hormon utama:

%1) **Hormon pertumbuhan (*Growth hormone*)**, mengatur pertumbuhan dan perkembangan fisik serta memiliki efek penting pada bentuk tubuh dengan merangsang pembentukan otot dan mengurangi jaringan lemak

- %1) **Hormon perangsang tiroid (Thyroid-stimulating hormone/ TSH)**, merangsang kelenjar tiroid untuk menghasilkan hormon tiroid
- %1) **Hormon adrenokortikotropik (ACTH)**, juga disebut kortikotropin, merangsang kelenjar adrenal untuk memproduksi kortisol dan hormon lainnya.
- %1) **Hormon perangsang folikel dan hormon luteinizing (Follicle-stimulating hormone / FSH and luteinizing hormone / LH)**, atau disebut Gonadotropin. Merangsang testis untuk memproduksi sperma, ovarium menghasilkan telur, dan organ seks untuk menghasilkan hormon seks (testosteron dan estrogen)
- %1) **Prolaktin**, yang merangsang kelenjar susu pada payudara untuk menghasilkan ASI

Lobus anterior juga menghasilkan beberapa hormon lain, termasuk yang menyebabkan kulit menjadi gelap (hormon perangsang beta-melanosit) dan hormon yang menghambat sensasi nyeri (enkephalins dan endorphin) dan membantu mengontrol sistem kekebalan (endorfin).

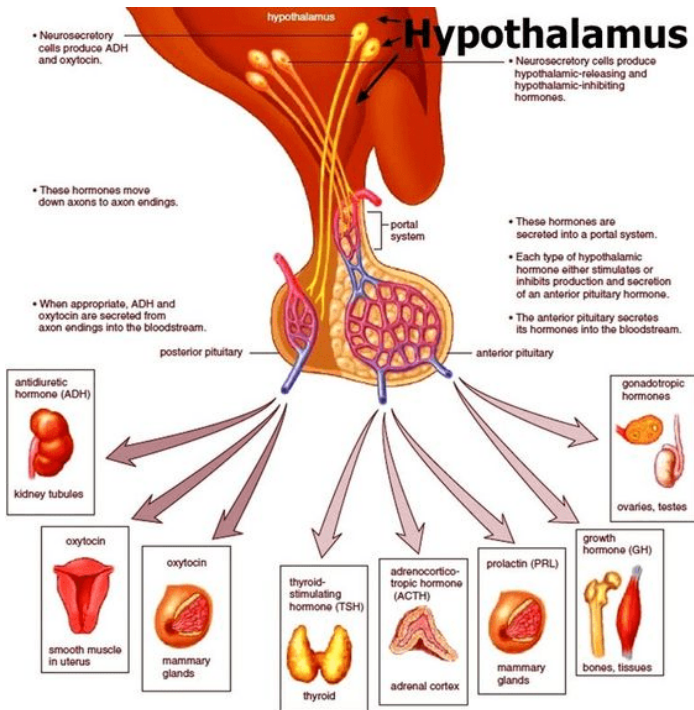
### Hormon Posterior

Hipofisis posterior dibentuk dari jaringan saraf dan terdiri dari sel-sel saraf. Hormon hipofisis posterior disintesis di dalam badan sel saraf, ditransportasikan sepanjang akson dan disimpan di dalam vesikel Terminal akson di hipofisis posterior.

Hipofisis posterior hanya menghasilkan dua hormone yaitu :

- %1) **Hormon antidiuretik atau vasopresin**, mengatur jumlah air yang dikeluarkan oleh ginjal dan karena itu penting dalam menjaga keseimbangan air dalam tubuh.
- %1) **Oksitosin** menyebabkan rahim berkontraksi saat melahirkan dan segera setelah melahirkan untuk

mencegah perdarahan yang berlebihan. Oksitosin juga merangsang kontraksi saluran ASI di payudara, yang memindahkan ASI ke puting susu (*let-down*) pada wanita menyusui. Oksitosin memiliki beberapa peran tambahan baik pada pria maupun wanita.



Gambar 10.1 : Kelenjar Hipofisis

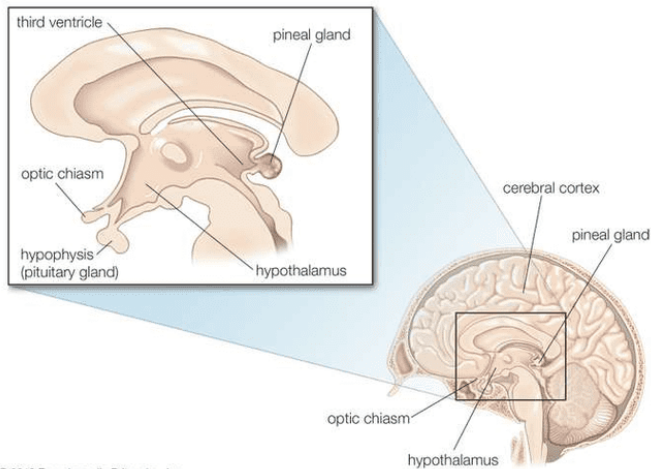
(Sumber :<https://healthjade.com/what-does-the-hypothalamus-do/>)

## KELENJAR PINEAL

Terletak di atas kelenjar Hipofise, di belakang ventrikel serebral ketiga di garis tengah otak (antara dua belahan otak). Namanya berasal dari bentuknya yang mirip dengan biji pinus (Latin pinea). Pada manusia dewasa panjangnya sekitar 0,8 cm (0,3 inci) dan beratnya sekitar 0,1 gram (0,004 ons). Secara

mikroskopis, kelenjar ini terdiri dari pinealosit (sel endokrin yang agak khas kecuali untuk ekstensi yang berbaaur dengan sel yang berdekatan) dan sel pendukung yang mirip dengan astrosit di otak.

Kelenjar pineal menghasilkan hormon Melatonin. Berfungsi untuk mengatur sekresi yang dilakukan oleh Corpus Lutheum dan mengaktifkan sel melanosit menghasilkan melatonin untuk warna kulit. Berbeda dengan banyak hormon endokrin lainnya, konsentrasi melatonin manusia sangat bervariasi, dan kadar melatonin serum menurun tajam selama masa kanak-kanak, karena hanya ada sedikit atau tidak ada pertumbuhan kelenjar pineal setelah usia sekitar satu tahun.



© 2010 Encyclopædia Britannica, Inc.

Gambar 10.1 : Kelenjar Pineal

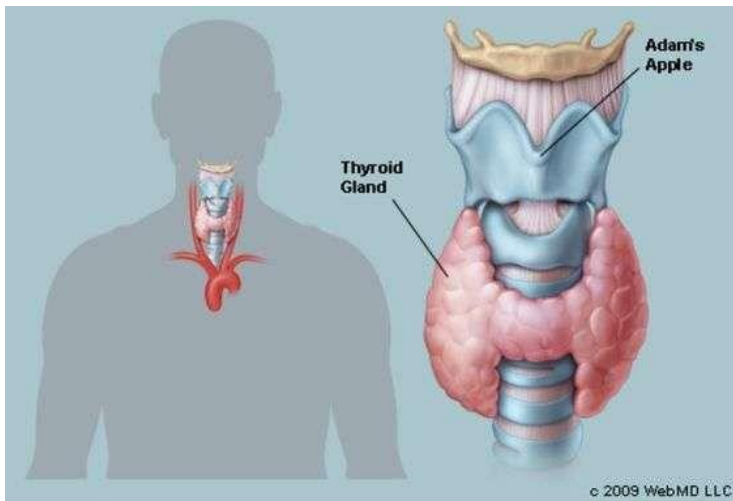
(Sumber :<https://healthjade.com/what-does-the-hypothalamus-do/>)

## KELENJAR THYROID

Tiroid adalah kelenjar berbentuk kupu-kupu yang terletak rendah di depan leher. Tiroid berwarna merah kecoklatan kaya dengan pembuluh darah. Saat tiroid dalam ukuran normalnya, pemeriksa tidak dapat merasakannya.

Kelenjar tyroid menghasilkan 3 jenis hormon : T3 (triiodotironin), T4 (tetraiodotironin) dan Tyrokalsitonin. Hormon utama adalah tiroksin, juga disebut T4.

Bahan dasar produksi hormon ini adalah yodium yang diperoleh dari mknan dan minuman. Hormon tiroid bekerja di seluruh tubuh, mempengaruhi metabolisme, pertumbuhan dan perkembangan, serta suhu tubuh. Selama masa bayi dan masa kanak-kanak, hormon tiroid yang memadai sangat penting untuk perkembangan otak.



Gambar 10.1 : Kelenjar Thyroid

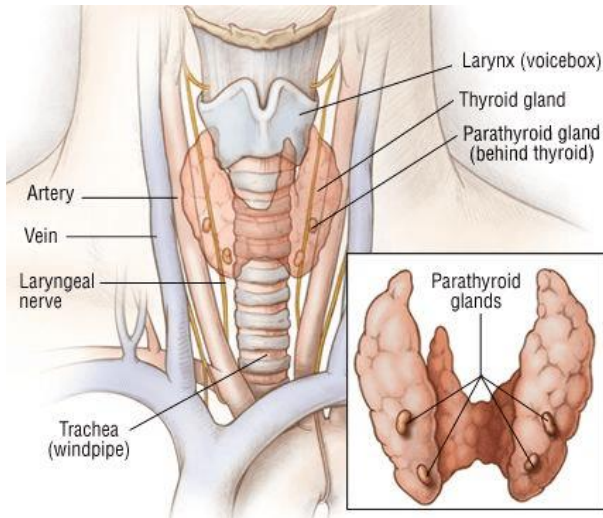
(Sumber :<https://healthjade.com/what-does-the-hypothalamus-do/>)

## KELENJAR PARATHYROID

Kelenjar paratiroid adalah struktur kecil yang berdekatan atau terkadang tertanam di kelenjar tiroid. Setiap kelenjar memiliki berat sekitar 50 mg (0,002 ons).



Terdapat dua kelenjar parathyroid, yang terletak di superior disebut kelenjar paratiroid superior dan sepasang yang terletak di inferior disebut sebagai kelenjar paratiroid inferior. Kelenjar paratiroid superior: berasal dari kantong faring keempat. Kelenjar paratiroid inferior: berasal dari kantong faring ketiga.



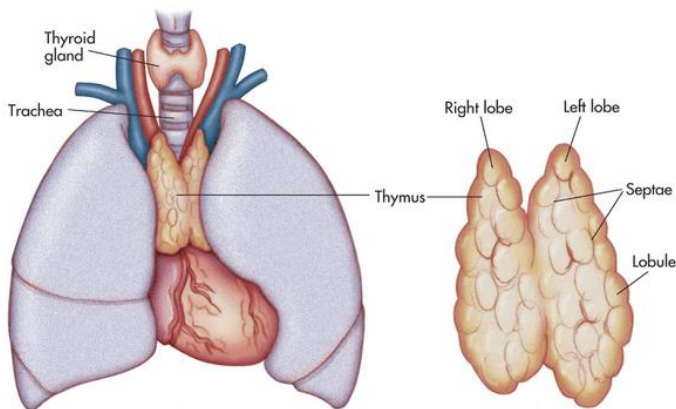
Gambar 10.1 : Kelenjar Parathyroid

(Sumber : <https://www.drugs.com/health-guide/thyroid-cancer.html>)

Kelenjar paratiroid memiliki dua jenis sel yang berbeda: *chief cells* dan *oxyphil cells*. *chief cells* adalah sel yang mengatur sekresi hormon paratiroid (PTH). Ketika sel dilihat, mereka mengandung apparati Golgi yang menonjol dan retikulum endoplasma yang dikembangkan untuk membantu sintesis dan sekresi hormon. Sementara *chief cells* lebih kecil dari *oxyphil cells*. *oxyphil cells*, fungsi sel-sel ini tidak sepenuhnya dipahami. Mereka lebih besar dari *chief cells* dan tampaknya bertambah jumlahnya seiring bertambahnya usia.

Kelenjar paratiroid membantu mengatur kadar kalsium dalam darah. Ketika kadar kalsium dalam darah menurun, kelenjar paratiroid melepaskan hormon yang disebut parathermone atau parathyroid hormone (PTH). PTH awalnya diproduksi sebagai hormon polipeptida yang awalnya diekskresikan sebagai hormon pra-proparatiroid (115 asam amino), kemudian menjadi hormon parathyroid (90 asam amino) dan akhirnya menjadi bentuk akhir yang terdiri dari 84 asam amino, parathermone (PTH). Saat disekresikan, PTH mempengaruhi organ target tertentu termasuk ginjal, usus, dan sistem kerangka.

## KELENJAR TIMUS



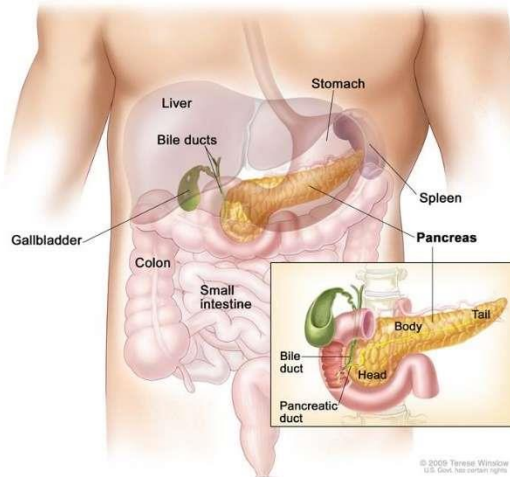
Gambar 10.1 : Kelenjar Timus

(Sumber : <https://nurseslabs.com/lymphatic-system-anatomy-physiology/>)

Kelenjar timus adalah massa limfoid yang ditemukan di bawah tenggorokan di atas jantung. Kelenjar timus berfungsi menghasilkan timosin dan fungsi lainnya berperan dalam pemrograman limfosit tertentu sehingga dapat menjalankan peran

protektifnya di dalam tubuh. Fungsi kelenjar timus mencapai puncaknya hanya selama masa muda.

## KELENJAR PANKREAS



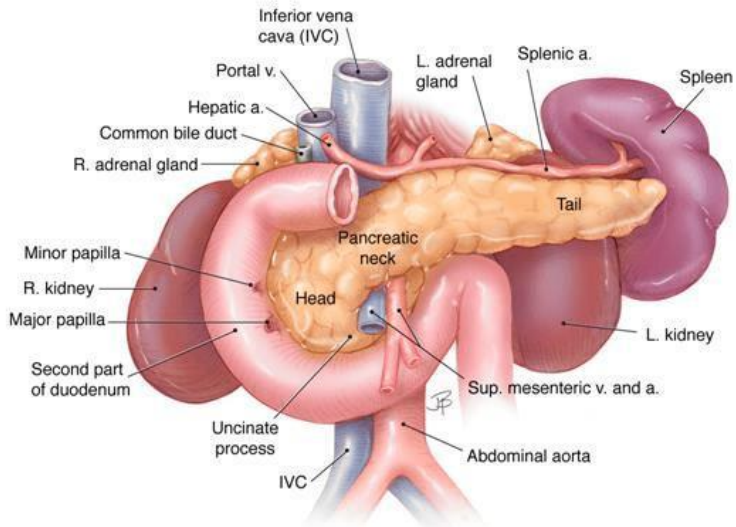
Gambar 10.1 : Letak Kelenjar Pankreas

(Sumber : <http://www.aboutcancer.com/pancreas1.htm>)

Pankreas terletak di retroperitoneal (rongga abdomen bagian atas dan belakang) dan terbentang horizontal dari duodenum ke lien. Pankreas memiliki berat sekitar 100 gram dan panjang 14-20 cm. Pankreas adalah bagian dari sistem gastrointestinal yang membuat dan mengeluarkan enzim pencernaan ke dalam usus, dan juga organ endokrin yang membuat dan mengeluarkan hormon ke dalam darah untuk mengontrol energi metabolisme dan penyimpanan di seluruh tubuh.

Pankreas terdiri dari bagian kepala, badan, dan ekor. Kepala terletak di dekat duodenum dan ekor meluas ke hilus limpa. Ekor

pankreas dan limpa ada di kiri kuadran atas perut dan kepala pankreas berada di kuadran kanan atas hanya untuk di sebelah kanan garis tengah.



Gambar 10.1 : Anatomi Kelenjar Pankreas

(Sumber : <https://www.pancreapedia.org/reviews/anatomy-and-histology-of-pancreas>)

Pankreas memiliki bagian yang disebut **pankreas eksokrin dan pancreas endokrin**. Pankreas eksokrin adalah bagian pancreas yang membuat dan mengeluarkan enzim pencernaan duodenum, termasuk sel asinar dan saluran dengan jaringan ikat terkait, pembuluh darah, dan saraf. Komponen eksokrin terdiri lebih dari 95% massa pankreas. Pankreas endokrin adalah bagian dari pancreas (pulau langerhans) yang membuat dan mengeluarkan insulin, glukagon, dan somatostatin ke dalam darah. Pulau terdiri dari 1-2% dari massa pankreas. Sel yang menyusun Pulau pankreas (Langerhans) ditemukan dalam kelompok yang tersebar tidak

beraturan pada substansi pankreas. Hormon pankreas disekresi secara langsung ke aliran darah dan beredar ke seluruh tubuh ada tiga jenis sel di Pulau langerhans yaitu sebagai berikut:

%1) Sel  $\alpha$  (alfa), menyekresi glucagon.

Efek glukagon adalah meningkatkan kadar glukosa darah dengan menstimulasi: (a) pengubahan glikogen menjadi glukosa di hati dan otot rangka (glikogenolisis), (b) gluconeogenesis. Sekresi glucagon distimulasi oleh kadar glukosa darah dan latihan fisik serta diturunkan oleh somatostatin dan insulin.

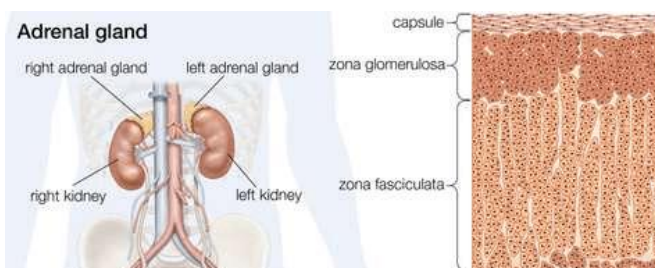
%1) Sel  $\beta$  (beta), menyekresi insulin

Insulin merupakan polipeptida yang mengandung 50 asam amino. Fungsi utama insulin adalah menurunkan kadar nutrisi darah khususnya glukosa tetapi juga asam amino dan asam lemak. Kadar glukosa darah dikendalikan oleh hormon insulin (menurunkan kadar glukosa darah)

%1) Sel  $\gamma$  (gama) yang menyekresi somatostatin.

Hormon ini juga dihasilkan oleh hipotalamus, efeknya yaitu menghambat sekresi hormon insulin dan glucagon, selain itu juga menghambat sekresi hormon pertumbuhan (GH) dari hipofisis anterior.

## KELENJAR ADRENAL



Gambar 10.1 : Anatomi Kelenjar Pankreas  
(Sumber : <https://www.britannica.com/science/adrenal-gland>)

Kelenjar adrenal, juga disebut kelenjar suprarenal merupakan dua kelenjar endokrin berbentuk segitiga kecil yang masing-masing terletak di atas setiap ginjal. Pada manusia, setiap kelenjar adrenal memiliki berat sekitar 5 gram (0,18 ons) dan berukuran lebar sekitar 30 mm (1,2 inci), panjang 50 mm (2 inci), dan tebal 10 mm (0,4 inci).

Setiap kelenjar terdiri dari dua bagian: medula bagian dalam, yang menghasilkan epinefrin dan norepinefrin (adrenalin dan noradrenalin), dan korteks luar, yang menghasilkan hormon steroid.

Sel-sel korteks adrenal mensintesis dan mengeluarkan turunan kimiawi (steroid) kolesterol. Sementara kolesterol dapat disintesis di banyak jaringan tubuh, modifikasi lebih lanjut menjadi

hormon steroid hanya terjadi di korteks adrenal, ovarium dan testis.

Pada manusia dewasa, korteks luar terdiri dari sekitar 90 persen dari setiap kelenjar adrenal. Ini terdiri dari tiga zona konsentris yang berbeda secara struktural. Dari luar ke dalam yaitu **zona glomerulosa, zona fasciculata, dan zona retikularis.**

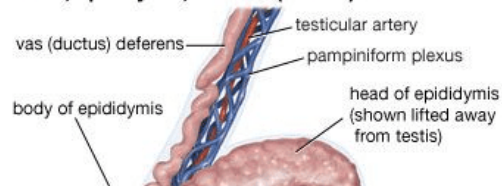
Zona glomerulosa menghasilkan aldosteron, yang bekerja pada ginjal untuk menghemat garam dan air. Dua zona dalam korteks adrenal — zona fasciculata dan zona retikularis — berfungsi sebagai unit fisiologis untuk memproduksi kortisol dan androgen adrenal (hormon pria), dengan dehydroepiandrosterone, androgen lemah, sebagai produk utama. Kortisol memiliki dua tindakan utama: (1) stimulasi glukoneogenesis — yaitu pemecahan protein dan lemak di otot dan konversinya menjadi glukosa di hati — dan (2) tindakan anti-inflamasi.

## TESTIS

Pada manusia, setiap testis memiliki berat sekitar 25 gram (0.875 ons) dan panjang 4–5 cm (1.6–2.0 inci) dan diameter 2–3 cm (0.8–1.2 inci). Masing-masing ditutupi oleh kapsul berserat yang disebut tunika albuginea dan dibagi dengan partisi jaringan fibrosa dari tunika albuginea menjadi 200 hingga 400 bagian berbentuk baji, atau lobus.

Di dalam setiap lobus ada 3 hingga 10 tubulus melingkar, yang disebut tubulus seminiferus, yang menghasilkan sel sperma. Testis mengandung sel germinal yang berdiferensiasi menjadi spermatozoa dewasa, sel pendukung yang disebut sel Sertoli, dan sel penghasil testosteron yang disebut sel Leydig (interstitial).

### Testis, epididymis, and vas (ductus) deferens



### Gambar 10.1 : Anatomi Testis

(Sumber : <https://www.britannica.com/science/adrenal-gland>)

Sel germinal bermigrasi ke testis janin dari kantung kuning telur embrio. Sel Sertoli, serupa dengan sel granulosa di ovarium, dan sel Leydig, yang terletak di bawah tunika albuginea, analog dengan sel-sel interstisial yang mensekresi hormon di ovarium.

Testis terbentuk di rongga perut dan turun ke skrotum selama tujuh bulan kehamilan, saat distimulasi oleh androgen. Sekitar 2 persen bayi laki-laki yang baru lahir memiliki testis yang tidak turun saat lahir, tetapi kondisi ini sering teratasi dengan sendirinya pada usia tiga bulan. Produksi testosteron oleh testis janin dirangsang oleh human chorionic gonadotropin, hormon yang disekresikan oleh plasenta. Dalam beberapa minggu setelah kelahiran, sekresi testosteron berhenti, dan sel-sel di dalam testis tetap tidak berkembang selama masa kanak-kanak; Selama masa remaja, hormon gonadotropik dari kelenjar pituitari di dasar otak



merangsang perkembangan jaringan, dan testis mampu memproduksi sperma dan androgen.

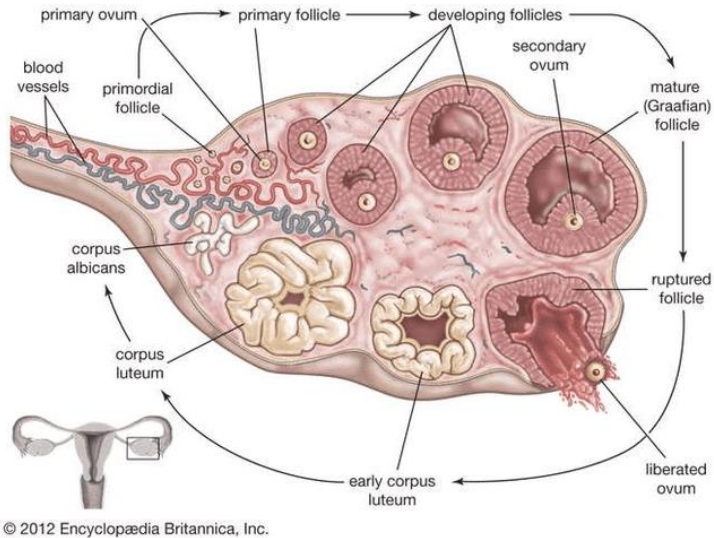
Androgen utama yang diproduksi oleh testis adalah testosteron. Pada anak laki-laki seperti pada anak perempuan, pubertas dimulai dengan dimulainya denyut nokturnal GnRH, yang merangsang denyut hormon perangsang folikel (FSH) dan LH. Testis membesar dan mulai mengeluarkan testosteron, yang kemudian merangsang perkembangan karakteristik seks sekunder pria, termasuk pertumbuhan rambut wajah, ketiak, kemaluan, dan batang; pigmentasi skrotum; pembesaran prostat; peningkatan massa dan kekuatan otot; peningkatan libido; dan peningkatan pertumbuhan linier.

Testosteron yang diproduksi secara lokal di testis dan FSH yang diproduksi secara distal di kelenjar pituitari menstimulasi proses spermatogenesis. Testosteron menghambat sekresi FSH, yang juga dihambat oleh inhibin, hormon polipeptida yang diproduksi oleh sel Sertoli. Produksi testosteron dan spermatogenesis menurun sangat lambat pada pria lanjut usia — berbeda dengan wanita, yang fungsi ovariumnya tiba-tiba berhenti pada saat menopause.

## OVARIUM

Ovarium merupakan organ reproduksi wanita di mana sel kelamin (telur, atau ovum) diproduksi. Ovarium vertebrata betina yang biasanya berpasangan menghasilkan baik sel kelamin dan hormon yang diperlukan untuk reproduksi. Ovarium menghasilkan 2 macam hormon yaitu hormon estrogen (dihasilkan oleh folikel de Graff) dan hormone progesterone (dihasilkan korpus luteum). Hormon estrogen berperan penting dalam mengatur siklus menstruasi dan mengatur sistem reproduksi, sedangkan hormon

Progesteron berperan penting dalam mengatur siklus menstruasi, perkembangan ovum dan ciri kelamin sekunder wanita.



Gambar 10.1 : Ovarium

(Sumber :<https://www.britannica.com/science/ovary-animal-and-human>)

Fungsi utama ovarium adalah memelihara dan menyiapkan oosit (sel telur) untuk proses ovulasi (pecah dan lepasnya sel telur matang dari ovarium). Setelah telur dilepaskan, ia bermigrasi ke tuba falopi ke rahim. Saat berada di tuba falopi, sel telur bisa ditembus dan dibuahi oleh sperma. Jika sel telur dibuahi, itu akan ditanamkan di dinding rahim. Proses ovulasi dan pembuahan sebagian besar dikendalikan oleh sel-sel di ovarium yang memproduksi dan mengeluarkan hormon. Hormon-hormon ini juga penting untuk perkembangan seksual wanita dan diperlukan untuk menopause kehamilan. Ovarium juga berfungsi untuk

mengatur siklus menstruasi (pelepasan lapisan rahim secara berkala).

## SIMPULAN

No	Nama Kelenjar	Hormon yang dihasilkan
1.	Hipotalamus	<ul style="list-style-type: none"> <li>▪ <i>Gonadotropin Releasing Hormon (GnRH)</i></li> <li>▪ <i>Gonadotropin Inhibiting Hormone (GnIH)</i></li> <li>▪ <i>Thyrotropin Releasing Hormone (TRH)</i></li> <li>▪ <i>Prolactin Releasing Hormon (PRH)</i></li> <li>▪ <i>Prolactin Inhibiting Hormone (PIH)</i></li> <li>▪ <i>Corticotropin Releasing hormone (CRH)</i></li> <li>▪ <i>Growth hormone Releasing hormone (GH-RH)</i></li> <li>▪ <i>Growth Hormone Inhibiting Hormone (GH-IH).</i></li> </ul>
2.	Hipofisis Anterior	<ul style="list-style-type: none"> <li>▪ GH / somatotropik</li> <li>▪ Prolaktin</li> <li>▪ TSH</li> <li>▪ Gonadotropik hormon (LH dan FSH)</li> <li>▪ ACTH</li> </ul>
3.	Hipofisis Posterior	<ul style="list-style-type: none"> <li>▪ ADH (Anti Diuritik Hormon) / vasopressin</li> <li>▪ Oksitosin</li> </ul>
4.	Pineal	Melatonin
5.	Thyroid	<ul style="list-style-type: none"> <li>▪ T3 (triiodotironin)</li> <li>▪ T4 (tetraiodotironin)</li> <li>▪ Tyrokalsitonin</li> </ul>
6.	Parathroid	Hormon paratiroksin (PTH)
7.	Timus	Timosin
8.	Pankreas	insulin, glukagon, dan somatostatin
9.	Adrenal	<ul style="list-style-type: none"> <li>▪ Epinefrin dan norepinefrin</li> <li>▪ Hormon steroid</li> <li>▪ Aldosteron</li> <li>▪ kortisol dan androgen adrenal</li> </ul>
10.	Testis	Testosteron
11.	Ovarium	Estrogen dan progesteron

## LATIHAN SOAL

%1. Hormon yang dihasilkan hiofisis Anterior, kecuali ...

- %1. LH dan FSH
- %1. Antidiuretik hormon
- %1. TSH
- %1. ACTH
- %1. Prolaktin
- %1. Kelenjar yang terletak diatas kelenjar Hipofise. Menghasilkan hormon Melatonin, adalah ...
  - %1. Kelenjar Hipofisis
  - %1. Kelenjar Paratiroid
  - %1. Kelenjar Tiroid
  - %1. Kelenjar Pineal
  - %1. Kelenjar Timus
- %1. Menempel pada bagian anterior dan posterior kedua lobus kelenjar tyroid, menghasilkan hormon paratiroksin, adalah ...
  - %1. Kelenjar Hipofisis
  - %1. Kelenjar Paratiroid
  - %1. Kelenjar Tiroid
  - %1. Kelenjar Pineal
  - %1. Kelenjar Timus
- %1. Jaringan utama pancreas yang berfungsi untuk mensekresikan getah pencernaan ke dalam duodenum, adalah ...
  - %1. Pulau Langerhans
  - %1. Adrenal
  - %1. Asini
  - %1. Suprarenal
  - %1. Asam lambung
- %1. Pulau lagerhans terdiri dari beberapa sel. Sel yang mensekresi insulin yang berfungsi untuk menurunkan kadar glukosa darah dengan cara meningkatkan simpanan glukosa hati ke hati, adalah...

- %1. Sel Alfa
- %1. Sel Beta
- %1. Sel C
- %1. Sel D
- %1. Sel E

## REFERENSI

Ali Ilahi; Erind Muco; Tahir B. Ilahi. 2020. Anatomy, Head and Neck, Parathyroid. <https://www.ncbi.nlm.nih.gov/books/NBK537203/>

Utiger. Robert D. Clinical Professor of Medicine, Harvard Medical School. Testis. <https://www.britannica.com/science/testis>

Syaifudin. 2011. *Anatomi Tubuh Manusia untuk Mahasiswa Keperawatan*. Jakarta : Salemba Medika.

Irianto, koes. 2014. *Anatomi Dan fisiologi*. Bandung : Alfabeta

### **Tujuan Pembelajaran / Sub Capaian Pembelajaran Mata Kuliah :**

- %1. Mahasiswa mampu menjelaskan definisi imunitas
- %1. Mahasiswa mampu membedakan pertahanan tubuh non spesifik dan spesifik
- %1. Mahasiswa mampu menyebutkan dan menjelaskan macam-macam pertahanan tubuh non spesifik dan spesifik
- %1. Mahasiswa mampu membedakan macam-macam imunitas

## **PENDAHULUAN**

Setiap individu berpotensi mendapat serangan dari substansi atau unsur patogen yang membahayakan seperti bakteri, virus, sel kanker, parasit dan sel asing yg menyebabkan infeksi. Infeksi yang terjadi umumnya singkat dan jarang menimbulkan kerusakan permanen, karena tubuh manusia memiliki suatu sistem yang disebut sistem imun yang melindungi tubuh terhadap unsur-unsur patogen.

Tubuh manusia mampu melawan semua organisme patogen dan toksin. Kemampuan ini disebut imunitas (kekebalan) yang secara spesifik dapat membentuk antibodi serta limfosit untuk menyerang dan menghancurkan mikroorganisme tersebut.

Protein asing disebut antigen. Substansi yang dihasilkan untuk berespon terhadap antigen disebut antibodi. Bila sistem imun terpapar oleh zat yang dianggap asing maka ada 2 jenis respons imun yang mungkin terjadi yaitu **respon imun non spesifik** dan **spesifik**.

## **MEKANISME PERTAHANAN TUBUH NON-SPESTIFIK**

Merupakan lini pertama pertahanan umum, mekanisme ini mencegah masuknya dan meminimalkan jalan masuk mikroba dan materi asing lebih lanjut ke dalam tubuh. Yang merupakan mekanisme pertahanan tubuh non spesifik yaitu :

### **Pertahanan pada permukaan tubuh**

- %1) Kulit dan membran mukosa dapat memberikan barrier fisik yang efisien untuk menahan mikroba.
- %1) Mukus yang disekresi oleh membran mukosa akan menangkap mikroba dan materi asing lainnya yang terdapat pada permukaannya yang lengket.
- %1) Keringat yang disekresi pada permukaan kulit mengandung zat antibakteri dan antijamur.
- %1) Rambut di dalam hidung bekerja sebagai filter kasar dan bekerja sebagai silia di saluran nafas yang mengeluarkan mukus dan materi asing yang terhirup masuk menuju tenggorok.

### **Fagositosis**

Fagositosis merupakan proses dimana sel-sel “menangkap” atau menelan dan menghancurkan mikroorganisme dan benda asing yang masuk ke dalam tubuh. Proses fagositosis dilakukan oleh sel-sel khusus yang disebut sebagai “Fagosit”

Sel pertahanan fagosit, seperti **makrofag dan neutrofil**, bergerak ke sisi inflamasi dan infeksi (*kemotaksis*) karena neutrofil sendiri dan mikroba yang menyerang zat kimia yang menariknya (*kemoatraktans*).

Fagosit menangkap partikel dengan menelannya melalui massa tubuh mereka atau mengekstensikan pseudopodia yang panjang ke partikel tersebut, menangkap dan membelit tubuh partikel tersebut. Makrofag memiliki peran yang penting sebagai penghubung antara mekanisme pertahanan spesifik dan non spesifik. Setelah menelan dan mencerna antigen, makrofag bekerja

sebagai sel penampil antigen (*antigen-presenting cell*) menstimulasi Limfosit T mengaktifkan respon imun.

### **Zat Antimikroba Alami**

#### **%1) Asam Hidroklorida (Hcl)**

Zat ini berada dalam konsentrasi tinggi di dalam getah lambung, dan membunuh sebagian besar mikroba yang ditelan.

#### **%1) Lisozim**

Protein berukuran kecil yang mengandung antibakteri dan berada di granulosit, air mata dan sekresi tubuh lainnya, kecuali keringat, urine atau cairan serebrospinal.

#### **%1) Antibodi**

Berada dalam sekresi nasal dan saliva, serta merupakan mikroba yang tidak aktif.

#### **%1) Saliva**

Disekresi di dalam mulut dan membersihkan sisa makanan. Jika tidak dibersihkan dapat mendorong pertumbuhan bakteri. Saliva bersifat sedikit asam dan mengandung sedikit antibakteri.

#### **%1) Interferon**

Zat yg diproduksi oleh limfosit T dan oleh sel yang telah dserang virus. Zat ini mencegah replikasi virus di dalam sel yang terinfeksi dan penyebaran virus ke sel yg sehat.

#### **%1) Komplemen**

Suatu sistem yg terdiri atas sekitar 20 protein yg ditemukan di dalam darah dan jaringan. Komplemen diaktifkan oleh keberadaan kompleks imun (suatu antigen dan atibodi yang berikatan bersama).



Suatu populasi limfosit yang disebut sel pembunuh alami (*natural killer, NK*) secara konstan mengawasi tubuh mencari sel yang abnormal. Sel yang terinfeksi virus atau sel yang bermutasi dapat menjadi ganas (*malignan*), serta sering menunjukkan penanda yang tidak umum pada membran sel mereka. Setelah sel abnormal terdeteksi, sel NK dengan segera membunuh sel abnormal tersebut.

### **Respon inflamasi**

Respon ini adalah respon fisiologis terhadap kerusakan jaringan dan disertai oleh serangkaian karakteristik perubahan lokal. Berlangsung saat mikroba telah mengatasi mekanisme pertahanan non spesifik lainnya. Respon ini bertujuan untuk melindungi, mengisolasi, menonaktifkan, serta menyingkirkan agen penyebab dan jaringan yang rusak sehingga berlangsung proses penyembuhan.

Penyebab inflamasi antara lain mikroba (virus, bakteri, protozoa, jamur), agen fisik (panas, dingin, cedera mekanik, radiasi dan ionisasi sinar ultraviolet), dan agen kimia. Episode inflamasi akut biasanya berlangsung singkat, misal beberapa hari sampai beberapa minggu dan dapat berkisar dari ringan sampai berat. Tanda utama inflamasi antara lain kemerahan, panas, nyeri, bengkak dan gangguan fungsi. Hasil akhir inflamasi akut dapat berupa penyembuhan (*resolusi*) dan perkembangan inflamasi kronik.

Inflamasi Kronik merupakan proses mirip dengan inflamasi akut, tetapi proses berlangsung lama, lebih banyak jaringan yang mungkin rusak. Sel yang terlibat dalam inflamasi, terutama limfosit dan fibroblas juga diaktivasi sehingga menyebabkan terbentuknya kolagen dan fibrosis. Jaringan fibrosa terbentuk dapat menimbulkan efek merusak yang berlangsung seumur hidup

seperti Adhesi (pembentukan jaringan fibrosa), Fibrosi infark (penyumbatan pembuluh darah) dan penyusutan jaringan.

## MEKANISME PERTAHANAN TUBUH SPESIFIK

Respon imun spesifik merupakan respons didapat (dari luar organisme). Sel-sel leukosit memegang peran penting dalam respon imun terutama limfosit yang merupakan inti dalam proses imun spesifik. Respon imun spesifik mencakup imunitas yang diperantarai oleh antibodi yang dilaksanakan oleh turunan limfosit B dan imunitas yang diperantarai oleh sel yang dilaksanakan oleh Limfosit T.

Respon imun spesifik adalah serangan selektif yang ditujukan untuk membatasi atau menetralisasi serangan tertentu yang oleh tubuh telah disiapkan untuk dihadapi, karena tubuh sebelumnya sudah pernah terpajan.

### **Limfosit**

Limfosit menyusun 20-30% sel-sel darah putih yang beredar tetapi pada suatu saat banyak ditemukan di dalam jaringan limfatik dan jaringan lain daripada di dalam darah. Limfosit meliputi sel-sel pembunuh alami : sel T dan sel B. Sel T dan Sel B bertanggung jawab terhadap kekebalan (pertahanan khusus). Terdapat sangat banyak jumlah sel T dan sel B yang berbeda di dalam tubuh, masing-masing mampu merespon hanya satu antigen saja (kekhususan antigen).

### **Limfosit T**

Hormon timosin yang dihasilkan oleh timus, berperan untuk meningkatkan proses pembentukan limfosit T yang terdiferensiasi, matur dan fungsional. Limfosit T diaktifkan oleh kelenjar timus, dan diprogram untuk mengenali hanya satu jenis antigen saja. Limfosit T memberikan imunitas diperantarai sel.

### **Limfosit B**

Limfosit B diproduksi di dalam sumsum tulang. Limfosit B berperan dalam produksi antibodi (imunoglobulin) yaitu protein yang diprogram untuk berikatan dengan antigen dan mengancurkannya. Limfosit melepaskan antibodi untuk bereaksi terhadap satu jenis antigen saja. Sel B merupakan sekitar 15% dari leukosit darah tepi dan timbul dari sel induk hemopoietik di sumsum tulang (BM). Limfosit B memainkan peran penting dengan tidak hanya memproduksi auto-antibodi tetapi juga berfungsi sebagai Antigen-Presenting Cells (APC) dan sebagai sumber sitokin.

### **Imunitas Diperantarai Sel**

Imunitas yang diperantarai oleh sel dilaksanakan oleh Limfosit T. Jenis-jenis Limfosit T, antara lain :

- *Sel T sitotoksik*  
Sel ini memiliki peran utama yaitu menghancurkan sel tubuh yang upnormal, misal sel yang terinfeksi dan sel kanker. Sel T sitotoksik dapat secara langsung menon-aktifkan sel yang membawa antigen.
- *Sel T helper*  
*Sel T helper* mampu memproduksi sitokin (zat kimia khusus) dan bekerjasama dengan limfosit B menghasilkan antibodi. Dalam menghasilkan antibodi, limfosit B harus distimulus oleh Limfosit T helper terlebih dahulu.
- *Sel T Supresor*  
Sel T supresor berfungsi untuk menghentikan limfosit T dan B yang aktif, sehingga sel ini bekerja untuk membatasi efek yang kuat dan berpotensi membahayakan respon imun tubuh.
- *Sel T memori*

Sel ini hidup lama, bertahan hidup setelah ancaman dinetralkan dan memberikan imunitas diperantai sel dengan berespons secara cepat thd paparan yang sama.

### Imunitas Diperantarai Antibodi (Humoral)

Limfosit B terbatas berada di jaringan limfoid (misal limpa dan nodus limfe). Setelah antigen dideteksi dan berikatan dengan Limfosit B, dengan bantuan Limfosit T helper, Limfosit B membesar dan mulai membelah. Limfosit B menghasilkan 2 jenis sel fungsional yaitu Sel Plasma dan Sel Memori B.

- *Sel Plasma* : Sel ini menyekresikan antibodi ke darah. Antibodi dibawa oleh jaringan, sementara limfosit B tetap berada di dalam jaringan limfoid. Sel plasma hanya hidup tidak lebih dari 1 hari dan menghasilkan hanya satu jenis antibodi yang bekerja untuk antigen tertentu saja yang awalnya berikatan dengan limfosit B. Terdapat 5 jenis antibodi, yaitu :

Jenis Antibodi	Fungsi
IgA	Ditemukan pada sekret tubuh seperti ASI dan Saliva, serta mencegah antigen menembus membran epitelium serta menyerang jaringan yg lebih dalam
IgD	Dibuat oleh sel B dan ditampilkan pada permukaannya. Antigen terkait disini untuk mengaktifkan sel B
IgE	Ditemukan pada membran sel dan jika berikatan dengan antigen akan mengaktifkan respon imun. Antibodi ini sering ditemukan saat alergi.
IgG	Merupakan jenis antibodi yg paling banyak dan paling besar. Antibodi ini menyerang banyak patogen dan menembus plasenta untuk melindungi janin.
IgM	Dihasilkan dalam jumlah besar saat respon primer dan merupakan aktivator komplemen yg kuat.

- *Sel B Memori* : Sel ini akan tetap berada dalam tubuh untuk waktu yang lama setelah episode awal saat pertama kali

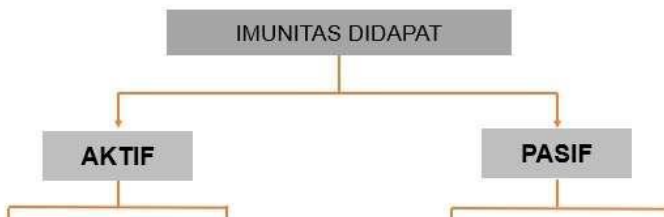terpapar antigen, dan dengan cepat berespons terhadap pemaparan antigen yang sama berikutnya dengan menstimulasi produksi sel plasma.

## RESPON IMUN DIDAPAT

Respon imun terhadap suatu antigen dibedakan menjadi paparan pertama (imunisasi primer) disebut sebagai respon awal dan paparan kedua dan selanjutnya menimbulkan respon sekunder.

Respon Utama adalah paparan sistem imun terhadap suatu antigen untuk pertama kali menimbulkan peningkatan kadar antibodi yang perlahan dan lambat, memuncak 1-2 minggu setelah infeksi. Respon Kedua yaitu paparan selanjutnya terhadap antigen yang sama, respon imun lebih cepat 10-15 kali lebih kuat.

Imunitas bisa didapat secara alami dan buatan, kedua bentuk ini dapat aktif atau pasif. Imunitas aktif yaitu individu telah berespon terhadap antigen dan menghasilkan antibodi sendiri, limfosit diaktivasi dan sel memori yang dibentuk memberikan resistansi dalam jangka waktu panjang. Imunitas pasif, individu yang diberikan antibodi yang dihasilkan oleh orang lain dan biasanya berlangsung singkat.



## SIMPULAN

Tubuh manusia memiliki suatu sistem yang disebut sistem imun yang melindungi tubuh terhadap unsur-unsur patogen. Ada 2 jenis respons imun yang mungkin terjadi yaitu respon imun non spesifik dan spesifik.

Mekanisme pertahanan tubuh non-spesifik merupakan lini pertama pertahanan umum, mekanisme ini mencegah masuknya dan meminimalkan jalan masuk mikroba dan materi asing lebih lanjut ke dalam tubuh. Respon imun spesifik merupakan respons didapat (dari luar organisme). Sel-sel leukosit memegang peran penting dalam respon imun terutama limfosit yang merupakan inti dalam proses imun spesifik. Respon imun spesifik mencakup imunitas yang diperantarai oleh antibodi yang dilaksanakan oleh turunan limfosit B dan imunitas yang diperantarai oleh sel yang dilaksanakan oleh Limfosit T.

Respon imun terhadap suatu antigen dibedakan menjadi paparan pertama (imunisasi primer) disebut sebagai respon awal dan paparan kedua dan selanjutnya menimbulkan respon sekunder. Imunitas bisa didapat secara alami dan buatan, kedua bentuk ini dapat aktif atau pasif.

## LATIHAN SOAL

%1. Dibawah ini merupakan merupakan zat antimikroba alami yang mengandung antibakteri dan berada di granulosit, air mata dan sekresi tubuh lainnya, kecuali keringat, urine atau cairan serebrospinal, adalah ...

%1. HCl

%1. Antibodi

%1. Lisozim

%1. Saliva

%1. Interferon

%1. Tanda utama inflamasi, kecuali ...

%1. Kemerahan

%1. Panas

%1. Nyeri

%1. Bengkak

%1. Muntah

%1. Respon imun spesifik mencakup imunitas yang diperantarai oleh antibodi yang dilaksanakan oleh.... dan imunitas yang diperantarai oleh sel yang dilaksanakan oleh .....

A. Leukosit, Monosit

B. limfosit B, Limfosit T

C. Sel T helper, Sel Killer

D. Limfosit T, limfosit B

E. Makrofag, Neutrofil

%1. Antibodi yang paling banyak dan paling besar. Antibodi ini menyerang banyak patogen dan menembus plasenta untuk melindungi janin, disebut ....

%1. IgA

%1. IgE

%1. IgM

- %1. IgG
- %1. IgD
- %1. Kekebalan yang didapat dari ibu merupakan contoh imunitas yang didapat secara ..... dan tergolong ....
  - %1. Aktif, Buatan
  - %1. Pasif, Buatan
  - %1. Aktif, Alami
  - %1. Pasif, Alami
  - %1. Aktif, Pasif

## REFERENSI

- Wahyuningsih, Heni Puji., Kusmiyati, yeni. 2017. *Bahan Ajar Kebidanan ANATOMI FISILOGI*. Kemenkes RI
- Ross dan Wilson. 2017. *Dasar-dasar Anatomi dan Fisiologi*. Elsevier Singapore
- Juan-Manuel Anaya | Yehuda Shoenfeld Adriana Rojas-Villarraga | Roger A. Levy.2013. Autoimmunity From Brench to Bedside.  
[https://www.ncbi.nlm.nih.gov/books/NBK459447/pdf/Bookshelf\\_NBK459447.pdf](https://www.ncbi.nlm.nih.gov/books/NBK459447/pdf/Bookshelf_NBK459447.pdf)



### **Tujuan Pembelajaran / Sub Capaian Pembelajaran Mata Kuliah :**

- %1. Mahasiswa mampu menjelaskan tentang definisi sistem limfatik
- %1. Mahasiswa mampu menjelaskan fungsi sistem limfatik
- %1. Mahasiswa mampu menyebutkan dan menjelaskan bagian dan organ-organ sistem limfatik

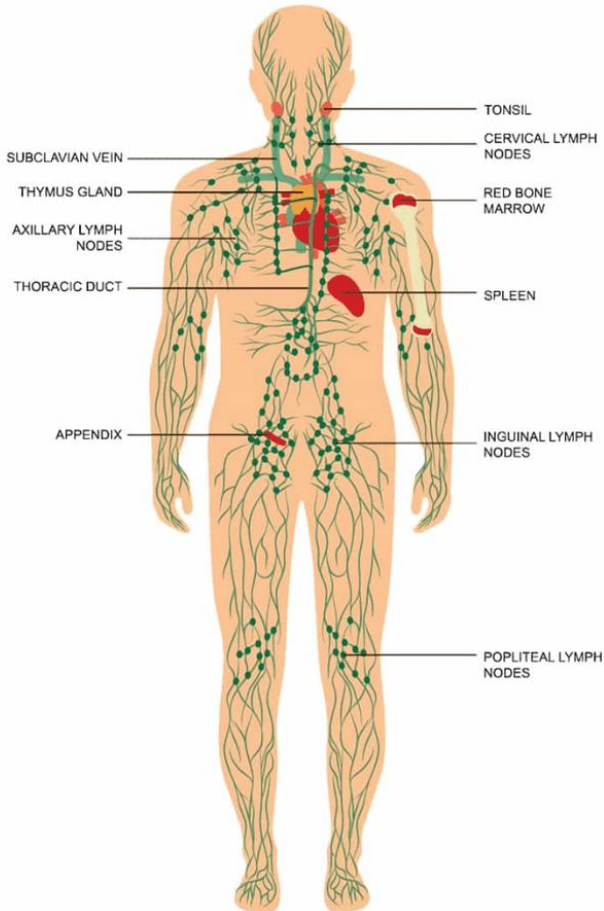
## **PENDAHULUAN**

Sistem limfatik atau peredaran getah bening merupakan sistem sirkulasi selain peredaran darah. Sistem limfatik juga merupakan bagian dari sistem kekebalan yang menjaga keseimbangan cairan dan berperan dalam menyerap lemak dan nutrisi yang larut dalam lemak. Sistem limfatik terdiri dari pembuluh getah bening, saluran, kelenjar getah bening, dan jaringan lain.

Sistem limfatik adalah jaringan pembuluh yang mengumpulkan cairan getah bening. Limfe atau cairan getah bening adalah cairan bening yang berasal dari plasma darah. Sekitar 3-4 liter cairan keluar dari sistem kardiovaskular masuk ke jaringan tubuh setiap hari. Limfe merupakan cairan interstisial (cairan yang berada dalam jaringan) berlebih dari darah, kelebihan cairan tersebut akan dikembalikan menuju darah melalui sistem limfatik.

Limfe adalah cairan bening menyerupai plasma yang tidak mengandung protein plasma. Limfe juga membawa partikel yang lebih besar, misal bakteri dan sisa sel dari jaringan yang rusak, kemudian difiltrasi dan dihancurkan oleh nodus limfe. Ada sekitar 600 kelenjar getah bening di dalam tubuh.

Perbedaan utama antara sistem limfatik dan sistem darah adalah bahwa sistem darah diberi tekanan oleh pompa jantung, sedangkan sistem limfatik memindahkan cairan dengan gerakan otot rangka dan katup satu arah.



Gambar 12.1 : Bagian Utama Sistem Limfatik

(Sumber: <https://nurseslabs.com/lymphatic-system-anatomy-physiology/>)

## FUNGSI SISTEM LIMFATIK

Sistem limfatik memiliki tiga fungsi utama, yaitu :

- %1) menjaga keseimbangan cairan antara darah dan jaringan, yang dikenal sebagai homeostasis cairan.
- %1) merupakan bagian dari sistem kekebalan tubuh dan membantu mempertahankan diri dari bakteri dan patogen lainnya.
- %1) memfasilitasi penyerapan lemak dan nutrisi yang larut dalam lemak dalam sistem pencernaan.

## **BAGIAN SISTEM LIMFATIK**

Sistem limfatik sebenarnya terdiri dari dua bagian semi-independen: (1) jaringan pembuluh limfatik yang berkelok-kelok dan (2) berbagai jaringan dan organ limfoid yang tersebar di seluruh tubuh.

### **Pembuluh Limfatik**

Pembuluh limfatik berfungsi untuk membentuk sistem drainase yang mengambil cairan jaringan berlebih, yang disebut getah bening. Pembuluh limfatik juga disebut limfatik, membentuk sistem satu arah, dan getah bening hanya mengalir ke jantung. Seperti vena, pembuluh limfatik memiliki katup di dalamnya untuk menghentikan cairan mengalir kembali ke arah yang salah.

### **Kapiler getah bening.**

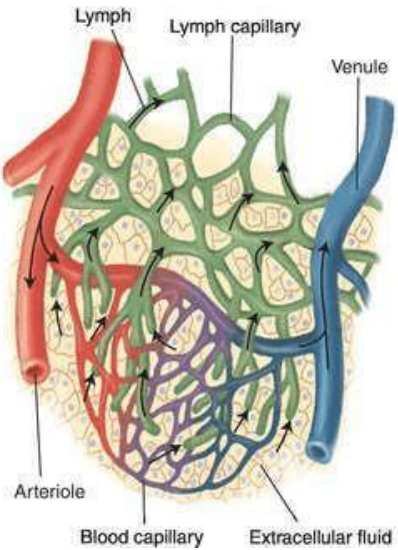
Secara mikroskopis, ujung kapiler getah bening yang buntu tersusun di antara sel-sel jaringan dan kapiler darah di jaringan ikat longgar tubuh dan menyerap cairan yang bocor.

### **Katup Mini (*Minivalves*)**

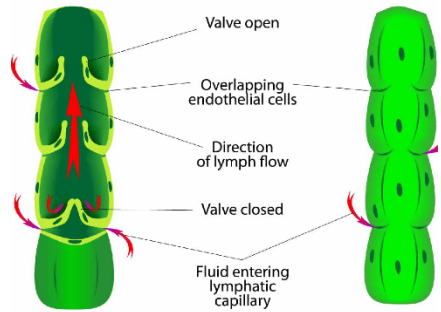
Tepi sel endotel yang membentuk dindingnya saling tumpang tindih secara longgar, membentuk katup mini seperti penutup yang bertindak sebagai pintu ayun satu arah. Tutup akan terbuka ketika tekanan fluida lebih tinggi di ruang interstisial, memungkinkan cairan memasuki kapiler limfatik.

### **Pembuluh pengumpul limfatik (*Lymphatic collecting vessels*)** 1

Getah bening diangkut dari kapiler getah bening melalui pembuluh limfatik yang secara berturut-turut lebih besar disebut sebagai pembuluh pengumpul limfatik, sampai akhirnya dikembalikan ke sistem vena melalui salah satu dari dua saluran besar di daerah toraks.



(%1)



(b)

Gambar 12.2 : (a) Kapiler limfe, (b) Minivalve

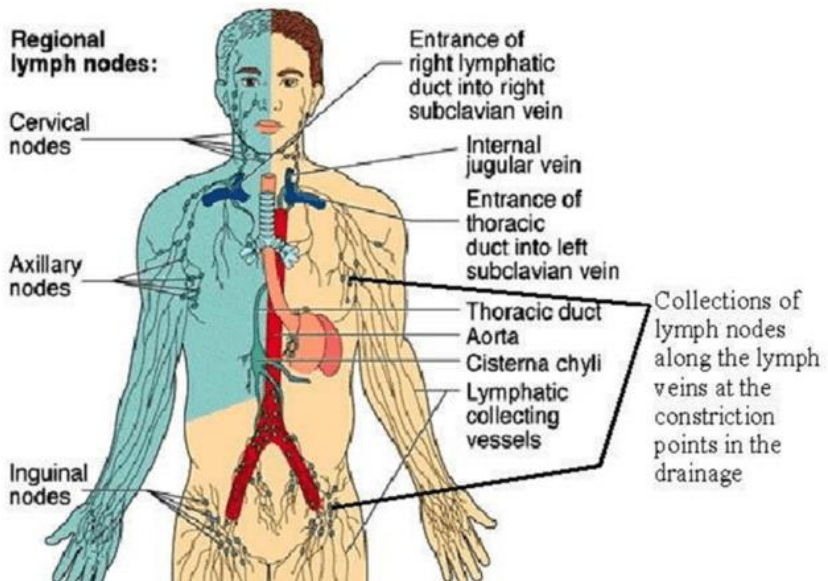
(Sumber: <https://nurseslabs.com/lymphatic-system-anatomy-physiology/>)

**Saluran limfatik kanan (*Right lymphatic duct*)**

Duktus limfatik kanan mengalirkan getah bening dari lengan kanan dan sisi kanan kepala dan dada. Duktus ini merupakan pembuluh limfe yang berdilatasi dan memiliki panjang sekitar 1 cm. Terbantang di dasar leher dan bersambung ke vena subklavia kanan.

### Saluran toraks (*Thoracic duct*)

Saluran limfe yg berdilatasi dan berada di bagian depan badan vertebra lumbal 2 pertama. Panjang duktus sekitar 40 cm dan bersambung ke vena subklavia kiri di dasar leher. Duktus ini mengaliri limfe dari kedua kaki, rongga pelvis dan abdomen, sebelah kiri thoraks, kepala dan leher serta lengan kiri. Duktus toraks besar menerima getah bening dari seluruh tubuh; kedua saluran mengosongkan getah bening ke vena subklavia di sisi tubuh mereka sendiri.



Gambar 12.3 : Drainase regional limfe  
(Sumber: Benjamin Cummings, 2001)

### ORGAN DAN JARINGAN SISTEM LIMFATIK

Organ dan jaringan limfatik, meliputi :

- a. Nodus

- b. Limpa
- c. Kelenjar Timus
- d. Limfoid Mukosa (tonsil & bercak peyer)

### **Kelenjar Getah Bening (*Lymph Nodes*)**

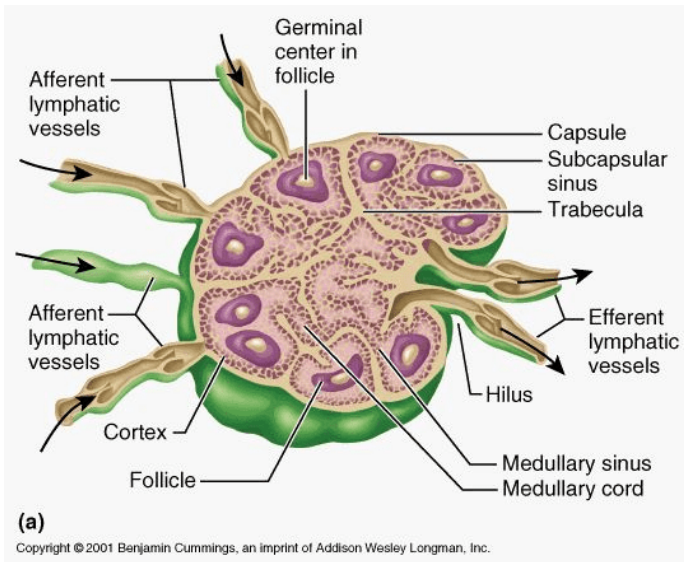
Nodus limfe merupakan organ berbentuk kacang atau oval yang terletak seringkali berkelompok, di sepanjang pembuluh limfe. Kelenjar getah bening memiliki ukuran yang bervariasi, panjangnya kurang dari 1 inci (sekitar 2,5 cm). Limfe mengalir melalui sejumlah nodus (kelenjar), biasanya 8-10 nodus sebelum kembali ke sirkulasi vena.

Kelenjar getah bening membantu melindungi tubuh dengan membuang bahan asing seperti bakteri dan sel tumor dari aliran limfatik dan dengan memproduksi limfosit yang berfungsi dalam respon imun. Kelenjar getah bening ini dapat membengkak sebagai respons terhadap infeksi, karena penumpukan cairan getah bening, bakteri, atau organisme lain dan sel sistem kekebalan.

Substansi nodus utama terdiri atas jaringan retikular dan limfatik yang mengandung banyak limfosit dan makrofag. Di dalam kelenjar getah bening terdapat makrofag, yang menelan dan menghancurkan bakteri, virus, dan zat asing lainnya di dalam getah bening sebelum dikembalikan ke darah.

Kumpulan limfosit juga terdapat di kelenjar getah bening dan merespons zat asing di aliran limfatik. Setiap simpul dikelilingi oleh kapsul berserat dari mana untaian yang disebut *trabekula* meluas ke dalam untuk membagi simpul menjadi sejumlah kompartemen.

Bagian luar nodus disebut korteks, berisi kumpulan limfosit yang disebut folikel, banyak di antaranya memiliki pusat noda gelap yang disebut pusat germinal. Pusat-pusat ini membesar ketika limfosit tertentu (sel B) menghasilkan sel anak yang disebut sel plasma, yang melepaskan antibodi.



Gambar 12.4 : Nodus Limfe (Kelenjar getah bening)

(Sumber: <https://nurseslabs.com/lymphatic-system-anatomy-physiology/>)

Sel-sel kortikal lainnya adalah limfosit yang kemudian disebut sel T yang bersirkulasi secara terus-menerus antara darah, kelenjar getah bening dan aliran limfatik, melakukan peran pengawasan.

Tiap permukaan nodus terdapat sisi cembung yang disebut pembuluh limfatik aferen, yang merupakan saluran masuk cairan getah bening. Pembuluh limfatik eferen kemudian mengalir melalui sejumlah sinus yang memotong melalui kelenjar getah bening dan akhirnya keluar dari kelenjar di daerah berlekuknya, yang disebut *hilus*, melalui pembuluh limfatik eferen.

### Limpa

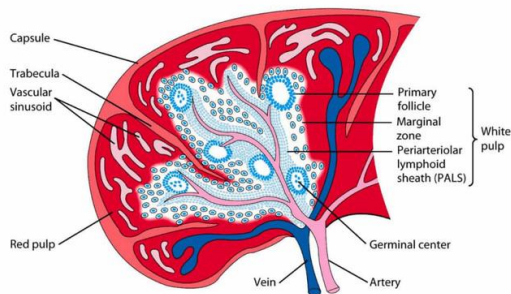
Merupakan organ limfe terbesar. Terletak di sisi kiri rongga perut, tepat di bawah diafragma, dan melingkar di sekitar aspek

anterior perut. Limpa berwarna keunguan dan memiliki berbagai ukuran pada setiap individu, tetapi biasanya memiliki panjang 12 cm, lebar 7 cm, dan tebal 2,5 cm serta berat sekitar 200 gr.

Limpa berfungsi menyaring dan membersihkan darah dari bakteri, virus, dan kotoran lainnya. Limpa juga menyediakan tempat untuk proliferasi limfosit dan pengawasan kekebalan, tetapi fungsi terpentingnya adalah menghancurkan sel darah merah yang sudah usang dan mengembalikan sebagian produk pemecahannya ke hati.

Pada janin, limpa merupakan tempat hematopoietik (pembentuk sel darah) yang penting, tetapi sebagai aturan hanya limfosit yang diproduksi oleh limpa dewasa.

Materi selular terdiri atas limfosit dan makrofag yang disebut *pulpa splenik*, terletak di antara trabekula. Pulpa merah merupakan bagian diliputi darah, sedangkan pulpa putih mengandung area jaringan limfatik dimana terdapat limfosit dan makrofag. Struktur yang masuk dan keluar limpa adalah : (1) Arteri Splenik, (2) Vena Splenik, (3) Pembuluh Limfe dan (4) Saraf.



Gambar 12.5 : Struktur anatomi limpa

(Sumber: <https://nurseslabs.com/lymphatic-system-anatomy-physiology/>)

## Timus

Kelenjar timus berada di bagian atas mediastinum di belakang sternum dan memanjang ke atas hingga dasar leher.



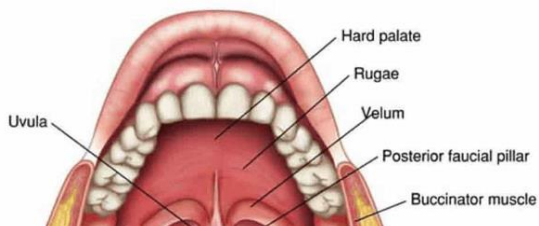
Beratnya sekitar 10-15 gr pada saat lahir. Berat maksimum timus saat pubertas yaitu antara 30-40 gr, sedangkan pada usia paruh baya, berat kelenjar timus kembali seperti saat lahir. Karena mengalami regresi dan digantikan oleh jaringan lemak. Pada orang dewasa timus mengalami atrofi dan hampir tidak berfungsi.

Kelenjar timus menghasilkan timosin dan lain-lain yang berfungsi dalam pemrograman limfosit tertentu sehingga dapat menjalankan peran protektifnya di dalam tubuh. Proses perkembangan timus ini menghasilkan Limfosit T matur. Timus terdiri atas 2 lobus yang disatukan oleh jaringan ikat. Lobulus yang mengandung kerangka cabang sel epitelial dan limfosit yang iregular.

## Tonsil

Tonsil atau amandel adalah massa kecil dari jaringan limfoid yang mengelilingi faring (tenggorokan), dan ditemukan di mukosa. Tonsil mempunyai tugas untuk menjebak dan menghilangkan bakteri atau patogen asing lainnya yang masuk ke tenggorokan.

Infeksi tonsil terjadi karena tonsil menjalankan fungsi ini dengan sangat efisien sehingga terkadang dipenuhi oleh bakteri dan menjadi merah, bengkak, dan sakit, suatu kondisi yang disebut *tonsillitis*.



### Gambar 12.6 : Tonsil

(Sumber: <https://nurseslabs.com/lymphatic-system-anatomy-physiology/>)

#### **Patch Peyer**

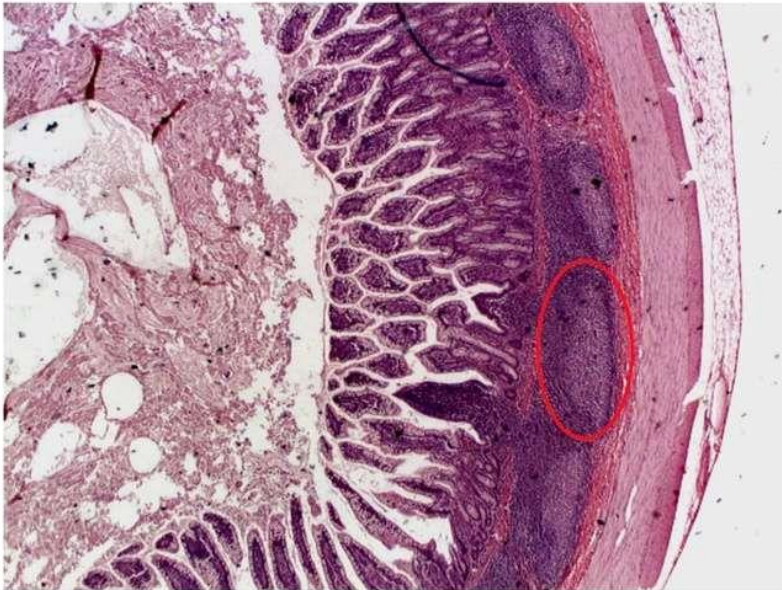
Patch Peyer atau bercak peyer menyerupai tampilan amandel. Bercak Peyer ditemukan di dinding usus kecil. Makrofag dari bercak Peyer berada dalam posisi yang ideal untuk menangkap dan menghancurkan bakteri (selalu ada dalam jumlah yang sangat besar di usus), sehingga mencegahnya menembus dinding usus.

#### **Jaringan limfatik mukosa**

Di area strategis tubuh, terdapat kumpulan jaringan limfoid yang tidak seperti limpa dan timus, tidak terbungkus di dalam kapsul. Jaringan ini mengandung limfosit T dan B, yang bermigrasi dari sumsum tulang dan timus, yang penting dalam deteksi dini agen penyerang.

Peyer's patch dan tonsil adalah bagian dari kumpulan jaringan limfoid kecil yang disebut sebagai jaringan limfatik mukosa atau MALT (Mucosa- Associated Lymphoid Tissue). MALT

ditemukan di sepanjang saluran cerna, saluran nafas dan saluran genitourinari, serta semua sistem tubuh yang terpapar lingkungan eksternal. MALT berperan sebagai penjaga untuk melindungi saluran-saluran tersebut dari serangan benda asing.



Gambar 12.7 : Bercak Peyer

(Sumber: <https://nurseslabs.com/lymphatic-system-anatomy-physiology/>)

## SIMPULAN

Sistem limfatik adalah jaringan pembuluh yang mengumpulkan cairan getah bening. Limfe atau cairan getah bening adalah cairan bening yang berasal dari plasma darah. Sekitar 3-4 liter cairan keluar dari sistem kardiovaskular masuk ke jaringan tubuh setiap hari. Limfe merupakan cairan interstitial (cairan yang berada dalam jaringan) berlebih dari darah, kelebihan

cairan tersebut akan dikembalikan menuju darah melalui sistem limfatik.

Sistem limfatik juga merupakan bagian dari sistem kekebalan yang menjaga keseimbangan cairan dan berperan dalam menyerap lemak dan nutrisi yang larut dalam lemak. Sistem limfatik terdiri dari pembuluh getah bening, saluran, kelenjar getah bening, dan jaringan lainnya seperti tonsil, limpa, timus dan bercak peyer.

### LATIHAN SOAL

%1. Organ sistem limfatik yang berbentuk kacang atau oval yang terletak seringkali berkelompok, di sepanjang pembuluh limfe, disebut...

%1. Limpa

%1. Nodus limfe

%1. Tonsil

%1. Kapiler limfe

%1. Limfoid mukosa

%1. Pembuluh limfe semakin membesar akhirnya membentuk dua duktus besar. Duktus yang mengalir limfe dari sebelah kanan toraks, kepala dan leher, serta lengan kanan, disebut duktus...

A. Limfatik Kanan

B. Limfatik Kiri

C. Torasik

D. Torasikis

E. Limfatik

%1. Limfe merupakan cairan jaringan berlebih (cairan interstitial dari darah), dibawa ..... dan kembali ke....

%1. Pembuluh darah, jantung

%1. Kapiler darah, Kapiler Limfe

- %1. Pembuluh limfe, aliran darah
- %1. Aliran darah, Pembuluh limfe
- %1. Aliran darah, jantung
- %1. Berikut adalah fungsi organ limpa, kecuali ....
  - %1. Fagositosis
  - %1. Cadangan darah
  - %1. Respons Imun
  - %1. Eritropoesis
  - %1. Fagositosis
- %1. Merupakan organ limfe terbesar. Terletak di regio hipokondria kiri rongga abdomen di antara fundus lambung dan diafragma, adalah ....
  - %1. Limpa
  - %1. Nodus limfe
  - %1. Tonsil
  - %1. Kapiler limfe
  - %1. Limfoid mukosa

## REFERENSI

Ross dan Wilson. 2017. *Dasar-dasar Anatomi dan Fisiologi*. Elsevier Singapore

Anatomy of the Circulatory and Lymphatic Systems.  
<https://courses.lumenlearning.com/suny-microbiology/chapter/anatomy-of-the-circulatory-and-lymphatic-systems/>

Belleza, Marianne, R.N. 2017. Lymphatic System Anatomy and Physiology.  
<https://nurseslabs.com/lymphatic-system-anatomy-physiology/>

### **Tujuan Pembelajaran / Sub Capaian Pembelajaran Mata Kuliah :**

- %1. Mahasiswa mampu menjelaskan peran system persarafan
- %1. Mahasiswa mampu menguraikan pembagian system saraf
- %1. Mahasiswa mampu menjelaskan tentang neuron
- %1. Mahasiswa mampu menyebutkan dan menjelaskan struktur anatomi dan bagian sistem saraf pusat
- %1. Mahasiswa mampu menyebutkan dan menjelaskan struktur anatomi dan bagian sistem saraf perifer

## **PENDAHULUAN**

Sistem saraf adalah jaringan neuron yang fungsi utamanya adalah menghasilkan, memodulasi, dan mengirimkan informasi antara semua bagian berbeda dari tubuh manusia. Sifat ini memungkinkan banyak fungsi penting dari sistem saraf, seperti pengaturan fungsi vital tubuh (detak jantung, pernapasan, pencernaan), sensasi, dan gerakan tubuh. Struktur sistem saraf memimpin segala sesuatu yang menjadikan kita manusia; kesadaran, kognisi, perilaku dan ingatan kita.

## **PEMBAGIAN SISTEM SARAF**

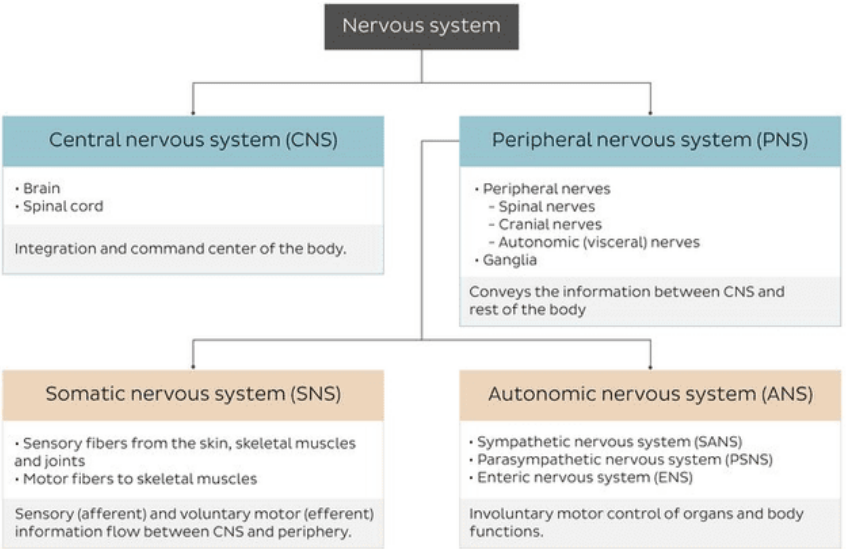
Sistem saraf terdiri dari dua bagian, yaitu :

%1) Sistem saraf pusat (SSP), pusat integrasi dan komando tubuh.

%1) Sistem saraf tepi (SST), mewakili saluran antara SSP dan tubuh.

SST dibagi lagi menjadi sistem saraf somatik (SNS) dan sistem saraf otonom (ANS).

Terdapat dua tipe dasar sel dalam sistem saraf yaitu **Neuron** dan **Sel glial**.

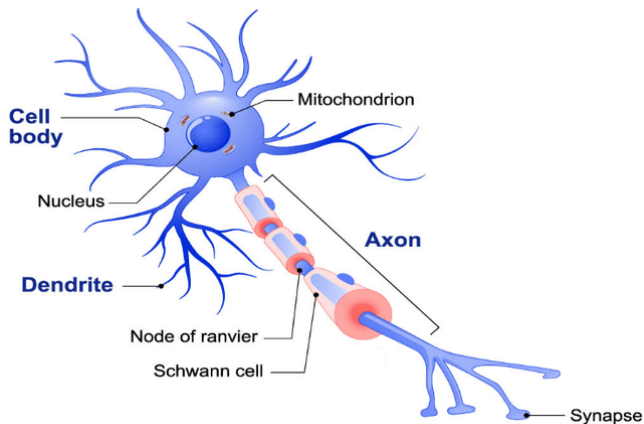


Gambar 13.1 : Pembagian sistem saraf

(Sumber : <https://www.kenhub.com/en/library/anatomy/the-nervous-system>)

**Neuron**

Adalah unit struktural dan fungsional utama dari sistem saraf. Setiap neuron terdiri atas badan sel, 1 akson dan banyak dendrit. Badan sel saraf mengandung organel seluler dan di sinilah impuls saraf (potensial aksi) dihasilkan. Neuron memiliki karakter iritabilitas dan konduktivitas. Iritabilitas yaitu kemampuan untuk menginisiasi impuls saraf dalam berespons terhadap stimuli dari luar tubuh. Konduktivitas adalah kemampuan untuk menghantarkan impuls. Fungsi utama neuron adalah menerima informasi dan mengirimkan pesan dari satu sel ke sel lainnya, ke seluruh tubuh. Neuron mengontrol semua fungsi sistem saraf.



Gambar 13.2 : Neuron

(Sumber : <https://nursecepts.com/11-facts-about-the-nervous-system-every-nursing-student-should-know/>)

### **Badan Sel**

Bagian neuron yang paling besar adalah badan sel. Setiap badan sel mengandung inti. badan sel mengontrol fungsi sel yang meliputi metabolisme sel. Setiap badan sel memiliki dendrit yang menerima informasi dari lingkungan.

### **Dendrit**

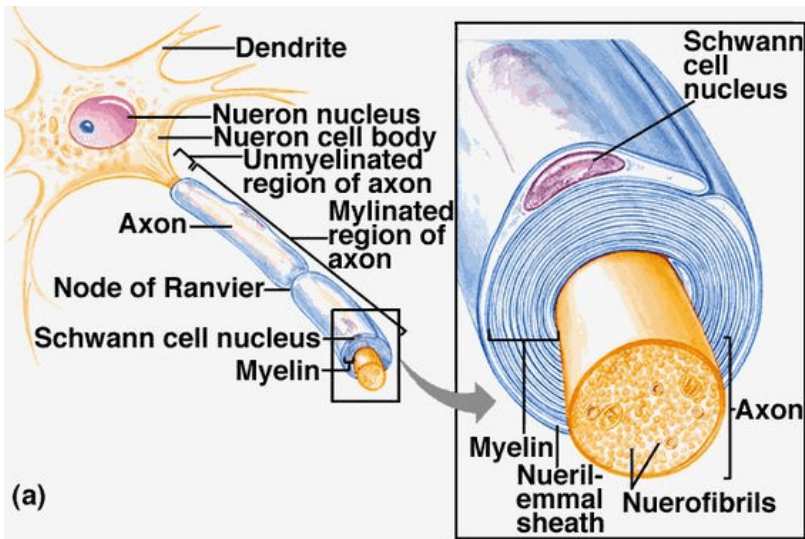
Dendrit adalah serat tipis seperti cabang dari sel. Dendrit menerima neurotransmitter yang dilepaskan dari neuron lain. Kemudian mengubah sinyal kimia tersebut menjadi impuls listrik. Dan akhirnya, membawa impuls saraf tersebut menuju tubuh sel.

### **Akson**

Akson adalah proyeksi panjang badan sel yang membawa impuls saraf menjauh dari tubuh sel. Setiap neuron hanya memiliki satu akson. Setiap akson ditutupi dengan lapisan bahan lipid yang mengandung segmen yang disebut *mielin*. Selubung mielin terdiri

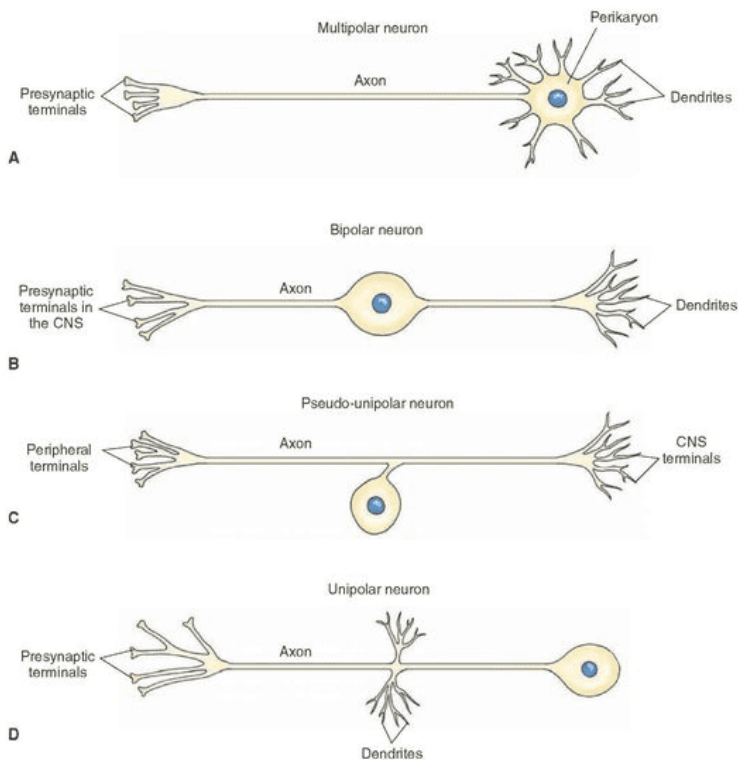


atas serangkaian *sel Schwann* yang tersusun di sepanjang akson. Membran akson disebut *aksolema*. Area kecil yang terpapar aksolema diantara sel schwann disebut *Nodus ranvier* yang membantu penghantaran impuls saraf dalam neuron bermielin. Impuls saraf bergerak ke bawah serabut saraf yang melompat dari satu simpul ke simpul lainnya. Oleh karena itu, ini memungkinkan impuls bergerak lebih cepat. Jadi, impuls meninggalkan badan sel dan bergerak ke akson. Impuls kemudian tiba di terminal akson. Selain itu, di sinilah akson terhubung ke sel penerima. Dan area antara terminal akson dan sel penerima ini adalah *sinaps*.



Gambar 13.3 : Anatomi mikroskopis neuron  
 (Sumber : <https://neurosciencenews.com/oligodendrocytes-schizophrenia-genetics-807/>)

Neuron dapat diklasifikasikan berdasarkan struktur atau fungsinya. Secara struktural, neuron terdiri dari bipolar, multipolar dan unipolar. Neuron bipolar memiliki satu akson dan satu dendrit. Kedua, neuron multipolar memiliki satu akson dan banyak dendrit. Dan akhirnya, neuron unipolar memiliki satu proses yang terbagi menjadi proyeksi pusat dan perifer.



Gambar 13.4 : a) Multipolar neuron, b) Bipolar neuron, c) Pseudo-unipolar neuron, d) Unipolar neuron  
 (Sumber : <http://what-when-how.com/neuroscience/histology-of-the-nervous-system-the-neuron-part-2/>)

Secara fungsional, neuron yang diklasifikasikan menurut fungsinya adalah *neuron aferen* dan *eferen*. Neuron aferen, juga disebut neuron sensorik atau neuron input, membawa impuls dari reseptor perifer (kulit dan organ sensorik) ke sistem saraf pusat (sumsum tulang belakang dan otak). Neuron eferen, juga disebut neuron motorik atau neuron keluaran berfungsi membawa dan mengirimkan impuls dari sistem saraf pusat (otak dan sumsum tulang belakang) ke otot dan kelenjar (efektor). Interneuron (juga disebut neuron asosiasi) membawa informasi antar neuron.

### **Sel Glial**

Sel glial, juga disebut neuroglia atau hanya glia, adalah sel non-eksitatori yang lebih kecil yang bertindak untuk mendukung neuron. Sel glial tidak menyebarkan potensi aksi. Sebaliknya, mereka melakukan mielinisasi neuron, menjaga keseimbangan homeostatis, memberikan dukungan struktural, perlindungan dan nutrisi untuk neuron di seluruh sistem saraf.

Serangkaian fungsi ini disediakan oleh empat jenis sel glial. Glia mielinisasi menghasilkan selubung mielin yang mengisolasi akson, yang disebut *oligodendrosit* di sel SSP dan *Schwann* di SST. Dua jenis sel glial lainnya hanya ditemukan di SSP; *mikroglia* adalah fagosit dari SSP dan *sel ependymal* yang melapisi sistem ventrikel SSP. PNS tidak memiliki glial yang setara dengan mikroglia karena peran fagositik dilakukan oleh makrofag.

Kebanyakan akson dibungkus oleh zat isolasi putih yang disebut selubung mielin, diproduksi oleh oligodendrosit dan sel Schwann. Mielin membungkus akson secara segmen, meninggalkan celah tak bermielin di antara segmen yang disebut *Nodus Ranvier*. Impuls saraf menyebar melalui node Ranvier saja, melewati selubung mielin. Ini secara signifikan meningkatkan kecepatan propagasi impuls saraf.

Warna putih akson bermielin dibedakan dari badan saraf dan dendrit berwarna abu-abu. Berdasarkan hal tersebut, jaringan saraf dibedakan menjadi materi putih dan materi abu-abu, yang keduanya memiliki distribusi spesifik.

- Materi putih terdiri dari lapisan terluar dari sumsum tulang belakang dan bagian dalam otak.
- Materi abu-abu terletak di bagian tengah sumsum tulang belakang, lapisan terluar otak (korteks serebral), dan di beberapa inti subkortikal otak jauh ke korteks serebral.

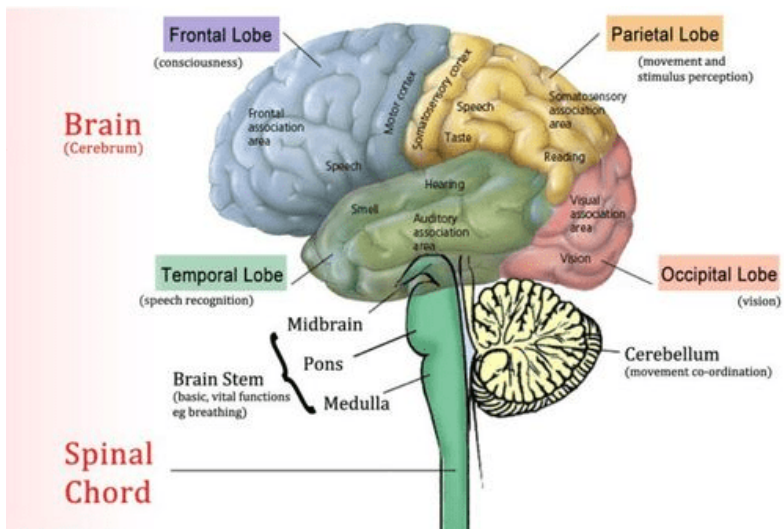
Jadi jaringan saraf, terdiri dari neuron dan neuroglia, membentuk organ saraf kita (misalnya otak, saraf). Organ-organ ini bersatu sesuai dengan fungsi umumnya, membentuk kesempurnaan evolusioner yaitu sistem saraf kita.

## SISTEM SYARAF PUSAT (SSP)

Sistem saraf pusat terdiri dari otak dan medulla spinalis. Meskipun secara struktural terbagi menjadi bagian pusat dan perifer, divisi sistem saraf sebenarnya saling berhubungan satu sama lain. Bundel akson melewati impuls antara otak dan sumsum tulang belakang. Bundel ini dalam SSP disebut jalur atau saluran saraf aferen dan eferen. Akson yang memanjang dari SSP untuk terhubung dengan jaringan perifer termasuk dalam SST. Bundel akson dalam PNS disebut saraf perifer aferen dan eferen.

### **Otak**

Otak terdiri dari empat bagian: serebrum, diencephalon, cerebellum dan batang otak. Bersama-sama bagian-bagian ini memproses informasi yang masuk dari jaringan perifer dan menghasilkan perintah; memberi tahu jaringan bagaimana merespons dan berfungsi. Perintah-perintah ini menangani fungsi tubuh manusia yang paling kompleks secara sukarela dan tidak disengaja, mulai dari bernapas hingga berpikir.



Gambar 13.5 : Sistem saraf pusat

(Sumber: [https://id.pinterest.com/pin/37788084362723592/?nic\\_v2=1aVwxtMfx](https://id.pinterest.com/pin/37788084362723592/?nic_v2=1aVwxtMfx))

### *Serebrum*

Serebrum adalah bagian terbesar otak dan berada di fossa kranial tengah dan interior. Serebrum dibagi oleh suatu celah yang dalam *fissura cerebri longitudinal* menjadi hemisfer kiri dan kanan, dimana setiap hemisfer ini berisi satu ventrikel lateral. Di otak bagian dalam hemisfer dihubungkan oleh masa substansi albican (serat saraf) yang disebut *Corpus callosum*.

Bagian superfisial serebrum terdiri atas badan sel saraf dan substansi grisea yang membentuk korteks cerebri dan lapisan dalam yang terdiri atas serat saraf atau substansi artikan albican. Korteks cerebri menunjukkan banyak Galur atau lipatan berbagai

kedalaman area yang terpapar lipatan adalah girus atau konvolusi dan virus ini dipisahkan oleh sulfus fungsi korteks serebri berkaitan erat dengan tiga aktivitas sebagai berikut:

- Aktivitas mental yang terlibat dalam memori, intelegensia, berpikir, rasionalisasi, rasa tanggung jawab moral serta belajar.
- persepsi sensori meliputi persepsi nyeri, suhu, sentuhan, penglihatan, pendengaran, pengecapian dan penghirup.
- inisiasi dan kontrol kontraksi otot rangka

### *Diencephalon*

Bagian ini menghubungkan cerebrum dan otak tengah. Terdiri dari beberapa struktur yang terletak disekitar ventrikel ketiga, yang utama talamus dan hipotalamus kemungkinan berada di sini. Kelenjar pineal dan kiasma optik terletak di sana

- Thalamus : Terdiri dari dua massa sel saraf dan serat yang berada di hemisfer serebri tepat di bawah korpus kalosum masing-masing satu sisi ventrikel ketiga.
- Hipotalamus: terdiri atas sejumlah kelompok sel saraf. Hipotalamus berada di bawah dan di depan talamus peserta di atas kelenjar hipofisis. Melalui serat saraf, hipotalamus dapat berhubungan dengan lobus posterior kelenjar hipofisis, sedangkan dengan lobus anterior, melalui sistem pembuluh darah yang kompleks. Dengan adanya hubungan ini hipotalamus dapat mengendalikan pengeluaran hormon dari lobus kelenjar. Fungsi lain hipotalamus adalah mengendalikan sistem saraf otonom.

### *Serebelum*

Serebelum berada di belakang Ponds dan di bawah bagian posterior serebrum yang ditempati fossa cranial posterior. Serebelum berbentuk oval dan memiliki 2 hemisfer yang

dipisahkan oleh suatu garis tengah yang sempit disebut *vermis*. Serebellum berfungsi dalam koordinasi gerakan otot volunter, postur dan keseimbangan. Serebelum juga terlibat dalam proses bahasa dan belajar. Kerusakan area ini menyebabkan gerakan otot yang tidak terkoordinasi, kaku, dan gaya berjalan di seret.

### *Batang Otak*

Batang otak terdiri dari otak tengah (*mid brain*), pons dan medula oblongata.

#### %1) Otak tengah

Otak tengah, juga disebut mesencephalon, berfungsi penting dalam gerakan motorik, terutama gerakan mata, dan dalam pemrosesan pendengaran dan visual. Otak tengah terletak di dalam batang otak dan di antara otak depan dan otak belakang. Otak tengah terdiri atas nukleus dan serabut saraf yang menghubungkan serebrum dengan bagian bawah otak dan dengan medula spinalis.

#### %1) Pons

Pons berada di bawah otak tengah dan di depan serebelum. Terdiri atas serabut saraf yang membentuk jembatan antara dua hemisfer serebrum. Terdapat nukleus yang membentuk pusat *pneumotaksik* dan *apnustik* yang berhubungan dengan pusat respirasi di medula oblongata.

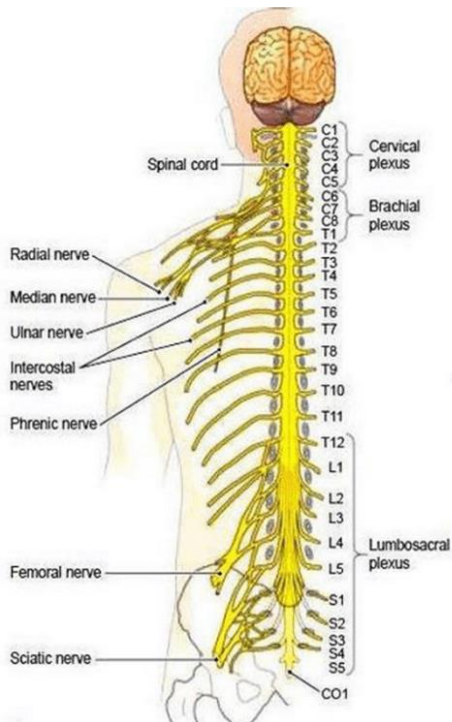
#### %1) Medulla oblongata

Medulla oblongata memanjang dari pons hingga medula spinalis. Panjangnya sekitar 2,5 dan terletak tepat di dalam kranium di atas foramen magnum. Bagian terluar terdiri atas substansi alba yang melalui otak hingga medula spinalis, dan substansi grisea, yang terletak di tengah. Pusat vital terdiri atas kelompok sel nukleus yang berhubungan dengan aktivitas refleksi otonom.

## Medulla Spinalis

Medula spinalis merupakan bagian sistem saraf yang berbentuk silinder dan panjang yang terdapat di saluran vertebra serta dikelilingi oleh meningen selaput otak dan cairan serebrospinal. Panjangnya pada pria dewasa sekitar 45 cm dan tebalnya sebesar jari kelingking.

Medula spinalis merupakan jaringan saraf yang menghubungkan antara otak dan bagian tubuh lainnya. Medula spinalis terdiri atas saraf-saraf. Saraf ini menyampaikan impuls dari otak ke berbagai organ dan jaringan yang turun melalui medula spinalis.



Gambar 13.6 : Medula Spinalis (Spinal Cord)

(Sumber: [https://id.pinterest.com/pin/171347960812777400/?nic\\_v2=1a](https://id.pinterest.com/pin/171347960812777400/?nic_v2=1a))

[VwxtMfx](#)



## SISTEM SARAF PERIFER

Sistem saraf perifer terdiri dari 12 pasang saraf kranial, 31 pasang saraf tulang belakang dan sejumlah gugus saraf kecil di seluruh tubuh yang disebut ganglia.

Saraf perifer dapat berupa sensorik (aferen), motorik (eferen) atau campuran (keduanya). Bergantung pada struktur apa yang dipersarafi, saraf perifer dapat memiliki modalitas berikut :

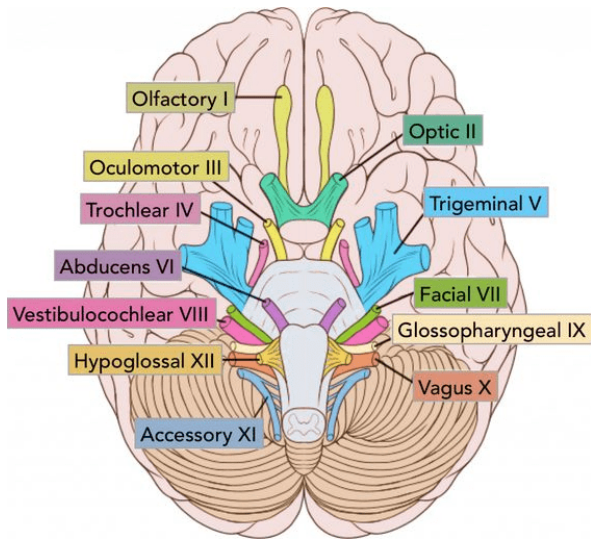
- Khusus - indra khusus yang menginervasi (misalnya mata) dan hanya ditemukan pada serat aferen
- Umum - menyediakan segalanya kecuali indra khusus
- Somatik - menginervasi kulit dan otot rangka (misalnya bisep brachii)
- Visceral - memasok organ dalam.

### **Saraf kranial**

Saraf kranial adalah saraf tepi yang muncul dari inti saraf kranial batang otak dan sumsum tulang belakang. Mereka menginervasi kepala dan leher. Saraf kranial diberi nomor satu sampai dua belas menurut urutan keluarnya melalui celah tengkorak yaitu:

- Saraf penciuman (CN I),
- saraf optik (CN II),
- saraf okulomotor (CN III),
- saraf trochlear (CN IV),
- saraf trigeminal (CN V),
- saraf abducens (VI),
- saraf wajah (VII ),
- saraf vestibulocochlear (VIII),
- saraf glossopharyngeal (IX),
- saraf vagus (X),

- saraf aksesori (XI),
- saraf hipoglosus (XII), saraf ini adalah motorik (III, IV, VI, XI, dan XII), sensorik (I, II dan VIII) atau campuran (V, VII, IX, dan X).

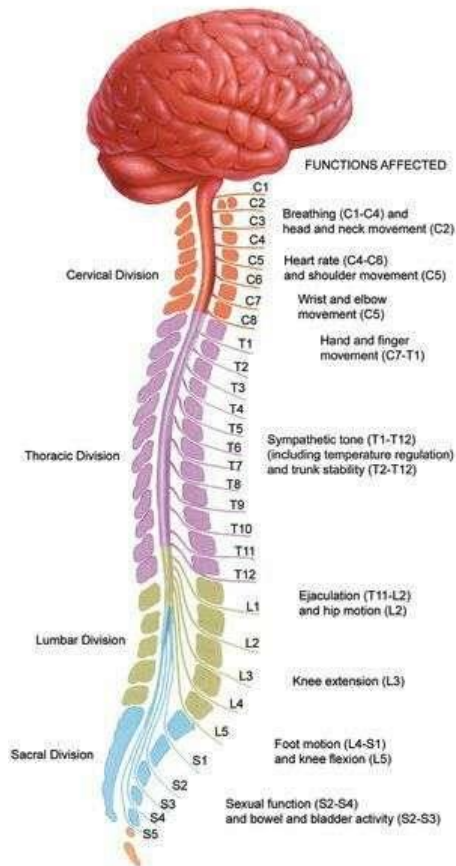


Gambar 13.7 : Saraf Kranial

(Sumber: [https://id.pinterest.com/pin/171347960812777400/?nic\\_v2=1aVwxtMfx](https://id.pinterest.com/pin/171347960812777400/?nic_v2=1aVwxtMfx))

### Saraf Tulang Belakang

Saraf tulang belakang muncul dari segmen sumsum tulang belakang. Saraf tulang belakang diberi nomor sesuai dengan segmen asal. Oleh karena itu, 31 pasang saraf tulang belakang dibagi menjadi : 8 pasang serviks, 12 pasang toraks, 5 pasang lumbal, 5 pasang sakral, dan 1 saraf tulang belakang tulang ekor. Semua saraf tulang belakang bercampur, mengandung serat sensorik dan motorik.



(Sumber: [https://id.pinterest.com/pin/17154796081277400/?nic\\_v2=1aVwxtMfx](https://id.pinterest.com/pin/17154796081277400/?nic_v2=1aVwxtMfx))

Saraf tulang belakang mulai dari batang otak, memiliki kemampuan untuk menghasilkan perintah tetapi hanya untuk proses yang tidak disengaja, yaitu refleks. Namun, fungsi utamanya adalah menyampaikan informasi antara SSP dan periferan. Saraf tulang belakang menginervasi seluruh tubuh, kecuali kepala. Saraf ini melakukan baik dengan bersinaps langsung dengan organ

target atau dengan menjalin hubungan satu sama lain dan membentuk pleksus. Ada empat pleksus utama yang menyuplai bagian tubuh;

- Pleksus serviks (C1-C4) - menginervasi leher
- Pleksus brakialis (C5-T1) - menginervasi tungkai atas
- Pleksus lumbal (L1-L4) - menginervasi dinding perut bagian bawah, panggul anterior, dan paha
- Pleksus sakralis (L4-S4) - menginervasi panggul dan tungkai bawah

## **Ganglia**

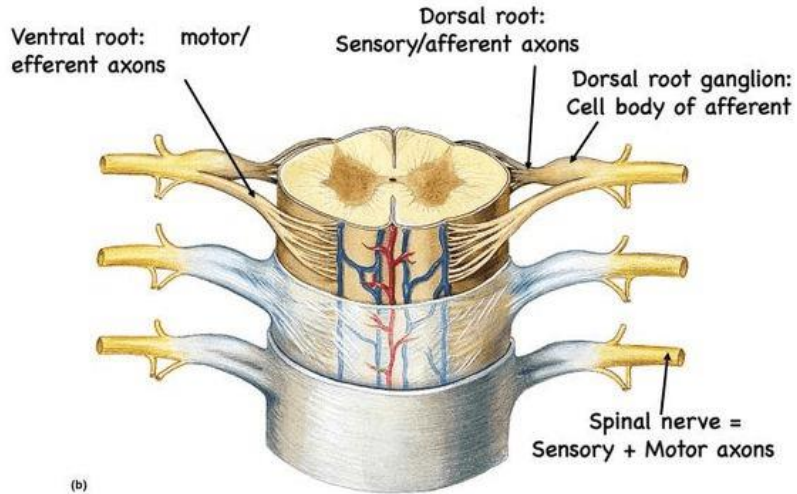
Ganglion adalah kelompok badan sel saraf di luar SSP, yang berarti bahwa ganglion adalah SST yang setara dengan inti subkortikal SSP. Ganglia dapat berupa motorik sensorik atau viseral (otonom) dan distribusinya di dalam tubuh ditentukan dengan jelas.

*Dorsal nerve root* adalah kelompok badan sel saraf sensorik yang terletak berdekatan dengan sumsum tulang belakang. Mereka adalah komponen dari akar posterior saraf tulang belakang.

Ganglia otonom bisa bersifat simpatis atau parasimpatis. Ganglia simpatis ditemukan di toraks dan abdomen, dikelompokkan menjadi ganglia paravertebral dan prevertebralis. Ganglia paravertebral terletak di kedua sisi kolom vertebral (paramedian di samping), terdiri dari dua rantai ganglionik yang memanjang dari dasar tengkorak ke tulang ekor, yang disebut batang simpatis.

Ganglia parasimpatis ditemukan di kepala dan panggul. Ganglia di kepala berhubungan dengan saraf kranial yang relevan dan merupakan ganglia siliaris, pterygopalatine, otic dan submandibular. Ganglia panggul terletak dekat dengan organ

reproduksi yang terdiri dari pleksus otonom untuk persarafan visera panggul, seperti pleksus prostat dan uterovaginal.



Gambar 13.8 : Ganglion

(Sumber: [https://id.pinterest.com/pin/914862402097037/?nic\\_v2=1aVwx\\_tMfx](https://id.pinterest.com/pin/914862402097037/?nic_v2=1aVwx_tMfx))

Secara fungsional, PNS dibagi lagi menjadi dua divisi fungsional yaitu (1) Sistem saraf somatik (SNS) - secara informal digambarkan sebagai sistem sukarela dan (2) Sistem saraf otonom (ANS) - digambarkan sebagai sistem tak sadar.

### Sistem Saraf Somatik

Sistem saraf somatik adalah komponen sukarela dari sistem saraf tepi. Ini terdiri dari semua serat di dalam saraf kranial dan tulang belakang yang memungkinkan kita untuk melakukan gerakan tubuh sukarela (saraf eferen) dan merasakan sensasi dari

kulit, otot dan persendian (saraf aferen). Sensasi somatik berhubungan dengan sentuhan, tekanan, getaran, nyeri, suhu, regangan, dan rasa posisi dari ketiga jenis struktur ini. Sensasi dari kelenjar, otot polos dan jantung dibawa oleh saraf otonom.

### Sistem Saraf Otonom

Sistem saraf otonom adalah bagian yang tidak disengaja dari sistem saraf tepi. Selanjutnya dibagi menjadi sistem simpatis (SANS), parasimpatis (PSNS), yang secara eksklusif terdiri dari serat motorik viseral. Saraf dari kedua divisi ini menginervasi semua struktur tak sadar tubuh seperti otot jantung, sel kelenjar. Otot polos hadir di dinding pembuluh darah dan organ berlubang.

Fungsi yang seimbang dari kedua sistem ini memainkan peran penting dalam mempertahankan homeostasis, yang berarti bahwa Sistem saraf otonom dan parasimpatis tidak saling bertentangan tetapi saling melengkapi. Mereka melakukannya dengan memperkuat aktivitas berbagai organ dalam berbagai keadaan; Misalnya, PSNS akan merangsang aktivitas usus yang lebih tinggi setelah asupan makanan, sedangkan SANS akan merangsang jantung untuk meningkatkan output selama berolahraga.

Saraf otonom bersinaps di dalam ganglia otonom sebelum mencapai organ targetnya, sehingga semuanya memiliki bagian prasinaps dan pascasinaps. Serat presinaptik berasal dari SSP dan diakhiri dengan sinapsis dengan neuron dari ganglia otonom perifer. Serat postsynaptic adalah akson neuron ganglion, membentang dari ganglion ke jaringan perifer. Pada saraf simpatis, serat presinaptik pendek karena ganglia terletak sangat dekat dengan sumsum tulang belakang, sedangkan serat postsinaptik lebih panjang untuk mencapai organ target. Pada saraf

parasimpatis sebaliknya; serat presinaptik lebih panjang daripada serat postsinaptik.

### Sistem Saraf Simpatik

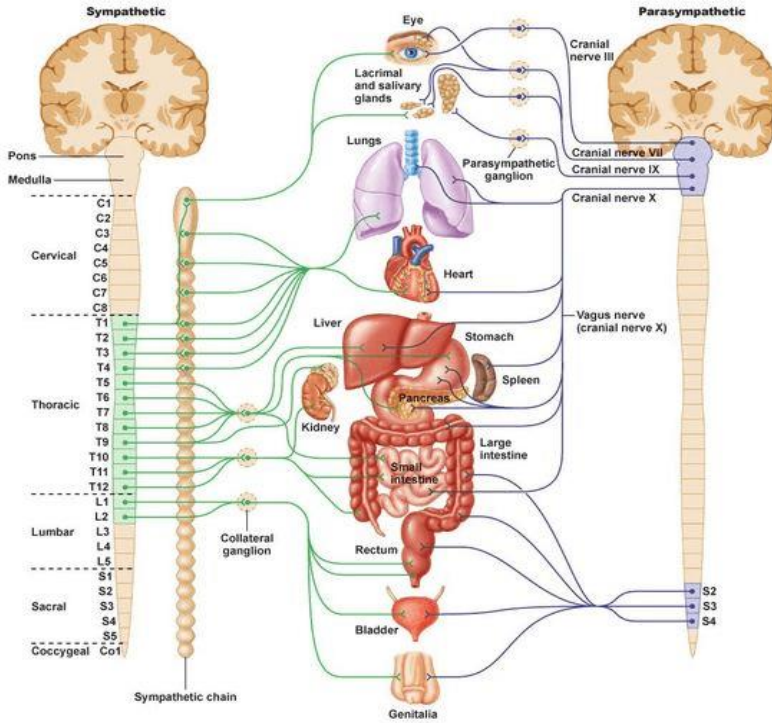
Sistem simpatis (SANS) menyesuaikan tubuh kita untuk situasi peningkatan aktivitas fisik. Tindakannya biasanya digambarkan sebagai respons "lawan-atau-lari" karena merangsang respons seperti pernapasan lebih cepat, detak jantung meningkat, tekanan darah tinggi, pupil melebar dan pengalihan aliran darah dari kulit, ginjal, perut dan usus ke jantung dan otot, jika dibutuhkan.

Serabut saraf simpatis memiliki asal torakolumbal, artinya berasal dari segmen sumsum tulang belakang T1-L2 / L3. Mereka bersinaps dengan ganglia prevertebral dan paravertebral, dimana serabut postsynaptic berjalan untuk mensuplai visera target.

### Sistem Saraf Parasimpatis

Sistem saraf parasimpatis (PSNS) menyesuaikan tubuh kita untuk konservasi energi, mengaktifkan aktivitas "istirahat dan cerna" atau "makan dan berkembang biak". Saraf PSNS memperlambat kerja sistem kardiovaskular, mengalihkan darah dari otot dan meningkatkan gerak peristaltik dan sekresi kelenjar.

Serabut parasimpatis memiliki aliran keluar kraniosakral, artinya berasal dari batang otak (kranio-) dan segmen sumsum tulang belakang S2-S4 (-sakral). Serat ini berjalan ke organ dada dan perut, di mana mereka bersinaps di ganglia yang terletak di dekat atau di dalam organ target.



© 2011 Pearson Education, Inc.

Gambar 13.8 : Ganglion

(Sumber: <https://id.pinterest.com/pin/372109987959535015/>)

## SIMPULAN

Sistem saraf adalah jaringan neuron yang fungsi utamanya adalah menghasilkan, memodulasi, dan mengirimkan informasi antara semua bagian berbeda dari tubuh manusia. Struktur sistem saraf memimpin segala sesuatu yang menjadikan kita manusia; kesadaran, kognisi, perilaku dan ingatan kita. Neuron adalah unit struktural dan fungsional utama dari sistem saraf. Setiap neuron terdiri atas badan sel, 1 akson dan banyak dendrit.



Sistem saraf (NS) secara struktural dipecah menjadi dua divisi yaitu (1) Sistem saraf pusat (SSP) - terdiri dari otak dan sumsum tulang belakang, dan (2) Sistem saraf tepi (SST) - mengumpulkan semua jaringan saraf di luar SSP. Secara fungsional, sistem saraf tepi dibagi lagi menjadi dua divisi fungsional yaitu sistem saraf somatik (SNS) - secara informal digambarkan sebagai sistem sukarela dan Sistem saraf otonom (ANS) - digambarkan sebagai sistem tak sadar. Selanjutnya dibagi menjadi sistem simpatis (SANS) dan parasimpatis (PSNS), yang secara eksklusif terdiri dari serat motorik viseral.

## LATIHAN SOAL

- %1. Cerebrum dibagi menjadi beberapa lobus. Lobus yang merupakan pusat penglihatan adalah...
- %1. Lobus Parietal
  - %1. Lobus Ocipital
  - %1. Lobus Temporal
  - %1. Lobus frontal
  - %1. Lobus Biparietal
- %1. Struktur cerebrum terbagi menjadi .....dan .....
- %1. Corteks cerebri dan diensephalon
  - %1. Cerebellum dan Cerebrospinal
  - %1. Thalamus dan Hipotalamus
  - %1. Hemispher kanan dan kiri
  - %1. Corpus callosum dan cortex serebri
- %1. Bagian otak yang banyak mengandung ganglion otak. Merupakan pusat pengatur gerak reflek fisiologis adalah ....
- %1. Spinal cord
  - %1. Pons
  - %1. Medula Oblongata

- %1. Hipotalamus
  - %1. Thalamus
  - %1. Bagian dari brain stem (batang otak), yang berlokasi dibawah mid brain, mengandung banyak jalur serabut saraf, juga berfungsi mengontrol pernafasan, adalah.....
  - %1. Midbrain (otak tengah)
  - %1. Pons
  - %1. Medulla oblongata.
  - %1. Thalamus
  - %1. Hipothalamus
  - %1. Sistem saraf tepi dibagi menjadi ..... dan.....
  - %1. Saraf Parasimpatis, simpatis
  - %1. Saraf Somatik, Otonom
  - %1. Saraf Cranial, Saraf Spinal
  - %1. Saraf pusat, saraf cranial
- Saraf Parasimpatis, Saraf Spinal

## REFERENSI

- Ross dan Wilson. 2017. *Dasar-dasar Anatomi dan Fisiologi*. Elsevier Singapore
- Vasković, Jana. 2020. Nervous System. <https://www.kenhub.com/en/library/anatomy/the-nervous-system>
- Starr, Cecie and McMillan, Beverly. 2010. HUMAN BIOLOGY. USA : Brooks/Cole, Cengage Learning
- Sartono, Mohammad Bima Arrynugrah. 2014. Anatomi dan Fisiologi Tubuh Manusia, Yogyakarta: CV. Solusi Distribusi

## DAFTAR PUSTAKA

Aaronson, Philip I. and Jeremy P. T. Ward. 2010. At a Glance Sistem Kardiovaskuler Edisi Ketiga. Jakarta: Erlangga

Ali Ilahi; Erind Muco; Tahir B. Ilahi. 2020. Anatomy, Head and Neck, Parathyroid.

<https://www.ncbi.nlm.nih.gov/books/NBK537203/>

Anatomy of the Circulatory and Lymphatic Systems.

<https://courses.lumenlearning.com/suny-microbiology/chapter/anatomy-of-the-circulatory-and-lymphatic-systems/>

Belleza, Marianne, R.N. 2017. Lymphatic System Anatomy and Physiology.

<https://nurseslabs.com/lymphatic-system-anatomy-physiology/>

Devi, Anakardian Kris Buana. 2017. *Anatomi Fisiologi & Biokimia Keperawatan*. Jakarta : Pustaka Baru Press.

Grant A, Waugh A. 2011. Dasar-dasar Anatomi dan Fisiologi. Jakarta: Salemba Medika

Irianto, koes. 2014. *Anatomi Dan fisiologi*. Bandung : Alfabeta.

Juan-Manuel Anaya | Yehuda Shoenfeld Adriana Rojas-Villarraga | Roger A. Levy.2013. Autoimmunity From Bench to Bedside.  
[https://www.ncbi.nlm.nih.gov/books/NBK459447/pdf/Bookshelf\\_NBK459447.pdf](https://www.ncbi.nlm.nih.gov/books/NBK459447/pdf/Bookshelf_NBK459447.pdf)

Manaba Faizn. 2016. *Anatomi fisiologi*. Jakarta. Buku kedokteran EGC

Manaba, Faizin. 2014. *Anatomi Fisiologi untuk Mahasiswa Gizi*. Jakarta : EGC.

Risnanto dan Uswatun Insani. 2014. Buku Ajar Asuhan Keperawatan Medikal Bedah : Sistem Muskuloskeletal. Yogyakarta : Deepublish

Ross dan Wilson. 2017. Dasar-dasar Anatomi dan Fisiologi.Elsevier Singapore

Sartono, Mohammad Bima Arrynugrah. 2014. *Anatomi dan Fisiologi Tubuh Manusia*,Yogyakarta: CV. Solusi Distribusi.

Starr, Cecie and McMillan, Beverly. 2010. HUMAN BIOLOGY. USA : Brooks/Cole, Cengage Learning

Syaifudin. 2011. *Anatomi Tubuh Manusia untuk Mahasiswa Keperawatan*. Jakarta : Salemba Medika.

Utiger. Robert D. Clinical Professor of Medicine, Harvard Medical School. Testis. <https://www.britannica.com/science/testis>

Vasković, Jana. 2020. Nervous System. <https://www.kenhub.com/en/library/anatomy/the-nervous-system>

Wahyuningsih, Heni Puji., Kusmiyati, yeni. 2017. *Bahan Ajar Kebidanan ANATOMI FISILOGI*. Kemenkes RI

Wylie, Linda.2010. *Esensial Anatomi dan Fisiologi dalam Asuhan Maternitas*, alih bahasa, Egi Komara Yudha; editor edisi bahasa indonesia,ED.2,Jakarta:EGC.

## BIODATA PENULIS



**Hesty Widowati S.Keb., Bd., M.Keb** lahir di Mojokerto, pada tanggal 8 Juli 1988. Merupakan dosen dosen Pendidikan Profesi Bidan di Fakultas Ilmu Kesehatan UMSIDA. Gelar S.Keb., Bd diperoleh dari Pendidikan Bidan Fakultas Kedokteran Universitas Airlangga Surabaya, lulus tahun 2013. Pada tahun 2015 melanjutkan pendidikan pada program studi Magister Kebidanan di Fakultas Kedokteran Universitas Brawijaya Malang lulus tahun 2017 dan mendapat gelar M.Keb. Dalam tesisnya, penulis meneliti pengaruh paparan pertisida terhadap kadar estrogen dan MDA Uterus pada tikus *Rattus Norvegicus*. Tahun 2019, penulis menjadi dosen tetap di Program Studi Pendidikan Profesi Bidan Fakultas Ilmu Kesehatan Universitas Muhammadiyah Sidoarjo kebidanan.

**Evi Rinata, S.ST, M.Keb.** lahir di Mojokerto, 26 September 1981. Lulus D3



Kebidanan dari Akademi Kebidanan Siti Khodijah Muhammadiyah Sepanjang tahun 2003, dan D4 Kebidanan dari Universitas Padjadjaran Bandung tahun 2006. Penulis melanjutkan studi S2 Kebidanan di Universitas Brawijaya Malang lulus tahun 2014. Karir pendidikan dan pengajaran dimulai di Akademi Kebidanan Siti Khodijah Muhammadiyah Sepanjang dan mulai tahun 2014 sampai sekarang menjadi dosen tetap di Program Studi D3 Kebidanan dan S1 Pendidikan Profesi Bidan Fakultas Ilmu Kesehatan Universitas Muhammadiyah Sidoarjo. Mata kuliah yang diampu antara lain Biologi Reproduksi I, Genetika & Biologi Reproduksi, Asuhan Kebidanan I (Kehamilan) dan Asuhan Kebidanan Pathologi I (Kehamilan). Selain pendidikan dan pengajaran penulis juga terlibat dalam kegiatan penelitian dan pengabdian kepada masyarakat baik didanai oleh Ristekdikti maupun institusi. Penulis juga aktif dalam mengikuti kegiatan-kegiatan penunjang akademik seperti seminar, workshop, dan pelatihan.