

# GENETIKA & BIOLOGI REPRODUKSI

Evi Rinata, S.ST, M.Keb.  
Hesty Widowati, S.Keb., Bd., M.Keb.



# GENETIKA & BIOLOGI REPRODUKSI

Evi Rinata, S.ST, M.Keb.  
Hesty Widowati, S.Keb., Bd., M.Keb.

ISBN 978-623-6833-96-4 (PDF)



9 786236 833964



Universitas Mitra Sains,  
Informatika dan Desain  
Jl. Pemuda No. 100, Semarang 50132  
Telp. (61) 541-010000

E. RINATA & H.  
WIDOWATI

# BUKU AJAR GENETIKA DAN BIOLOGI REPRODUKSI

Oleh  
Evi Rinata, S. ST, M. Keb  
Hesty Widowati, S. Keb, Bd, M. Keb



UNIVERSITAS MUHAMMADIYAH SIDOARJO  
2020

## **BUKU AJAR GENETIKA DAN BIOLOGI REPRODUKSI**

### **Penulis:**

Evi Rinata, S.ST, M.Keb  
Hesty Widowati, S.Keb, Bd, M.Keb

### **ISBN :**

978-623-6833-96-4

### **Editor:**

Sri Mukhoddim Faridah Hanum, M.Kes.

### **Design Sampul dan Tata Letak:**

Mochammad Nashrullah, S.Pd.  
Amy Yoga Prajati, S.Kom.

### **Penerbit:**

UMSIDA Press  
Anggota IKAPI No. 218/Anggota Luar Biasa/JTI/2019  
Anggota APPTI No. 002 018 1 09 2017

### **Redaksi**

Universitas Muhammadiyah Sidoarjo  
Jl. Mojopahit No 666B  
Sidoarjo, Jawa Timur

Cetakan Pertama, September 2020

©Hak Cipta dilindungi undang undang

Dilarang memperbanyak karya tulis ini dengan sengaja, tanpa ijin tertulis dari penerbit.

## KATA PENGANTAR

Puji syukur kami panjatkan kehadirat Allah SWT, atas rahmat dan karunia-Nya sehingga Buku Ajar Genetika dan Biologi Reproduksi dapat diselesaikan dengan baik dan tanpa halangan yang berarti. Shalawat dan salam selalu kami sampaikan kepada junjungan Nabi Muhammad SAW.

Tim penulis mengucapkan terimakasih kepada:

1. Sri Mukhodim Faridah Hanum, S.ST, MM, M.Kes selaku Dekan Fakultas Ilmu Kesehatan yang memberikan arahan dan motivasi kepada penulis dalam menyelesaikan buku ajar ini.
2. Siti Cholifah, S.ST, M.Keb Kaprodi Pendidikan Profesi Bidan yang telah memberikan dukungan untuk menyusun buku ajar ini.
3. Rekan-rekan dosen pengampu mata kuliah di Prodi Pendidikan Profesi yang telah berbagi pengalaman

Saran dan kritik sangat penulis harapkan untuk mewujudkan Buku Ajar Genetika dan Biologi Reproduksi yang lebih baik. Semoga buku ini memberikan manfaat dalam meningkatkan kompetensi mahasiswa Profesi Bidan

**Tim Penulis**

## DAFTAR ISI

### HALAMAN SAMPUL

### KATA PENGANTAR

### DAFTAR ISI

#### BAB I ANATOMI FISILOGI SISTEM REPRODUKSI

- A. Anatomi Fisiologi Sistem Reproduksi Wanita ..... 1
- B. Anatomi Fisiologi Sistem Reproduksi Pria ..... 42
- C. Anatomi Fisiologi Pelvis ..... 67

#### BAB II ENDOKRINOLOGI REPRODUKSI

- A. Konsep Endokrinologi dalam Reproduksi ..... 99
- B. Endokrinologi Reproduksi Remaja, Dewasa, Kehamilan, Persalinan, Menyusui dan Menopause ..... 120
- C. Siklus Menstruasi

#### BAB III PROSES KEHAMILAN

- A. Ovum, Sperma, Fertilisasi, Implantasi
- B. Pembentukan dan Pertumbuhan Plasenta
- C. Air Ketuban dan Tali Pusat

#### BAB IV PERTUMBUHAN DAN PERKEMBANGAN JANIN

- A. Embriogenesis
- B. Organogenesis
- C. Perkembangan Sistem dan Fungsi Janin Sampai Aterm
- D. Adaptasi Janin Ekstra Uterine
- E. Cacat Lahir dan Diagnosis Prenatal

#### BAB V GENETIKA

- A. Kromosom, DNA, Gen
- B. Pembelahan Sel
- C. Dasar Genetika Keturunan
- D. Kelainan Genetika

#### BAB VI IMMUNOLOGI

- A. Sistem Imun
- B. Sistem Imun Non Spesifik
- C. Sistem Imun Spesifik
- D. Antigen dan Antibodi
- E. Inflamasi

**DAFTAR PUSTAKA**  
**BIODATA PENULIS**

## BATANG TUBUH DAN SUB-CAPAIAN PEMBELAJARAN MATA KULIAH

<b>BAB</b>	<b>Sub-Capaian Pembelajaran Mata Kuliah</b>
BAB I ANATOMI FISIOLOGI	<ol style="list-style-type: none"><li>1. Mahasiswa mampu mengidentifikasi anatomi fisiologi organ genitalia eksterna, genitalia interna pada pria dan wanita</li><li>2. Mahasiswa mampu mengidentifikasi anatomi fisiologi pelvis (keras dan lunak)</li><li>3. Mahasiswa mampu mengaplikasikan anatomi fisiologi organ reproduksi dengan proses kehamilan, persalinan, nifas dan sepanjang daur kehidupannya</li></ol>
BAB II ENDOKRINOLOGI REPRODUKSI	<ol style="list-style-type: none"><li>1. Mahasiswa mampu memahami endokrinologi reproduksi</li><li>2. Mahasiswa mampu mengidentifikasi endokrinologi reproduksi pada remaja, dewasa, kehamilan, persalinan, menyusui dan menopause</li><li>3. Mahasiswa mampu memahami dan mengidentifikasi siklus menstruasi</li><li>4. Mahasiswa mampu mengaplikasikan endokrinologi dengan proses reproduksi sepanjang daur kehidupan wanita</li></ol>
BAB III PROSES KEHAMILAN	<ol style="list-style-type: none"><li>1. Mahasiswa mampu mengidentifikasi ovum, sperma, fertilisasi, implantasi</li><li>2. Mahasiswa mampu mengidentifikasi pembentukan dan pertumbuhan plasenta</li><li>3. Mahasiswa mampu mengidentifikasi air ketuban dan tali pusat</li></ol>
BAB IV PERTUMBUHAN DAN PERKEMBANGAN JANIN	<ol style="list-style-type: none"><li>1. Mahasiswa mampu mengidentifikasi proses embriogenesis sesuai tahapan</li><li>2. Mahasiswa mampu mengidentifikasi proses organogenesis sesuai tahapan</li><li>3. Mahasiswa mampu mengidentifikasi proses perkembangan sistem dan fungsi janin sampai aterm</li></ol>

	<ol style="list-style-type: none"><li>4. Mahasiswa mampu mengidentifikasi adaptasi janin ekstra uterine</li><li>5. Mahasiswa mampu mengidentifikasi cacat lahir dan diagnosis prenatal</li></ol>
BAB V GENETIKA	<ol style="list-style-type: none"><li>1. Mahasiswa mampu mengidentifikasi kromosom, DNA dan gen</li><li>2. Mahasiswa mampu mengidentifikasi pembelahan sel</li><li>3. Mahasiswa mampu mengidentifikasi dasar genetika keturunan</li><li>4. Mahasiswa mampu mengidentifikasi kelainan genetika</li><li>5. Mahasiswa mampu mengaplikasikan genetika dalam konteks kebidanan</li></ol>
BAB VI IMMUNOLOGI	<ol style="list-style-type: none"><li>1. Mahasiswa mampu mengidentifikasi system imun</li><li>2. Mahasiswa mampu mengidentifikasi system imun non spesifik</li><li>3. Mahasiswa mampu mengidentifikasi system imun spesifik</li><li>4. Mahasiswa mampu mengidentifikasi antigen dan antibody</li><li>5. Mahasiswa mampu mengidentifikasi inflamasi</li><li>6. Mahasiswa mampu mengaplikasikan immnologi dalam konteks kebidanan</li></ol>



## BAB I ANATOMI FISILOGI ORGAN REPRODUKSI



*Pemahaman terhadap anatomi fisiologi organ reproduksi dan pelvis wanita merupakan hal mendasar /esensial dalam praktik kebidanan – William Obstetric 23<sup>rd</sup>*

### Pendahuluan

#### Deskripsi Singkat

Pada materi akan dibahas tentang anatomi fisiologi dan reproduksi system reproduksi manusia : Anatomi fisiologi organ reproduksi (genetalia interna, genetalia eksterna, pelvis), perkembangan organ reproduksi manusia (pria dan wanita) dan kaitannya organ reproduksi dengan proses kehamilan, persalinan, nifas dan sepanjang daur kehidupannya

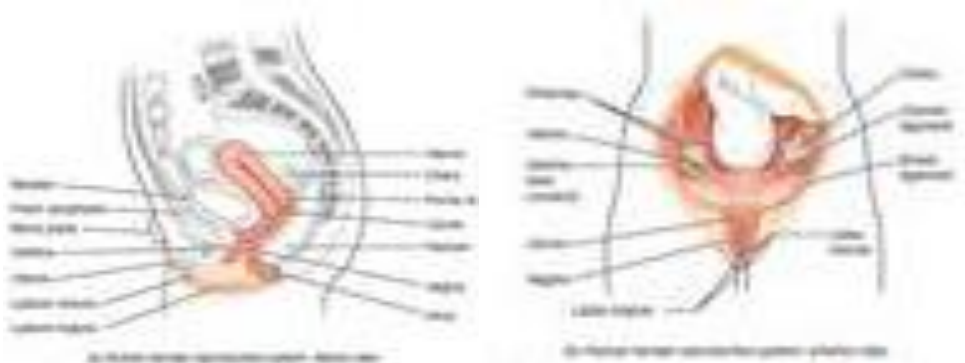
Materi ini merupakan materi dasar yang harus dikuasai mahasiswa tahun pertama pada pendidikan S1 Kebidanan (tahap Akademik). Penting untuk memahami topic ini sebagai hal mendasar untuk menguasai bahasan selanjutnya.

#### Tujuan Pembelajaran / Sub Capaian Pembelajaran Mata Kuliah

1. Mahasiswa mampu mengidentifikasi anatomi fisiologi organ genitalia eksterna, genitalia interna pria dan wanita
2. Mahasiswa mampu mengidentifikasi anatomi fisiologi pelvis (lunak dan keras)
3. Mahasiswa mampu mengaplikasikan anatomi fisiologi sistem reproduksi dengan proses kehamilan, persalinan, nifas dan sepanjang daur kehidupannya

### Materi Anatomi Fisiologi Sistem Reproduksi Wanita

Sistem reproduksi wanita berfungsi untuk memproduksi gamet dan hormon-hormon reproduksi seperti halnya system reproduksi pria. Selain itu terdapat tugas tambahan untuk mendukung proses kehamilan, perkembangan janin sampai persalinan. Sistem reproduksi wanita terletak didalam rongga pelvis (gambar 1) . Secara spesifik anatomi akan dibahas secara makro dan miko.

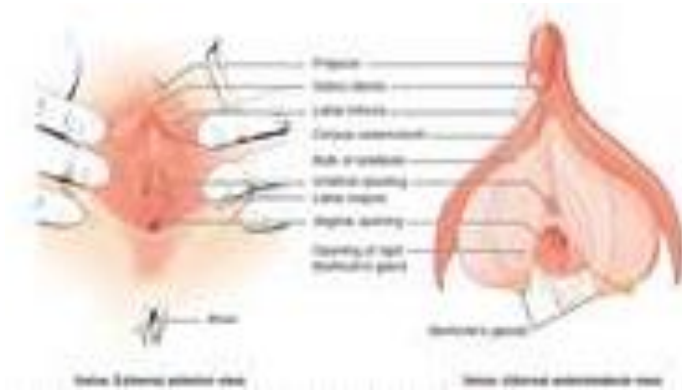

**Gambar 1.1.** Sistem Reproduksi Wanita. Organ-organ mayor dari system reproduksi wanita terletak didalam rongga pelvis. Sumber :

<https://opentextbc.ca/anatomyandphysiology/chapter/27-2-anatomy-and-physiology-of-the-female-reproductive-system/>

### Genitalia Eksterna Wanita

Struktur reproduksi genitalia eksterna secara kolektif disebut sebagai **vulva** (gambar 2) yang terdiri dari mons pubis, labia mayora, labia minora, kelenjar Bartholin dan klitoris. Vulva terbagi menjadi **sepertiga bagian bawah vagina, klitoris dan labia.**



**Gambar 1.2.** Struktur makro vulva. Genitalia eksterna secara kolektif disebut sebagai vulva.

Sumber : <https://opentextbc.ca/anatomyandphysiology/chapter/27-2-anatomy-and-physiology-of-the-female-reproductive-system/>

Secara umum organ-organ genitalia eksternal memiliki tiga fungsi yaitu :

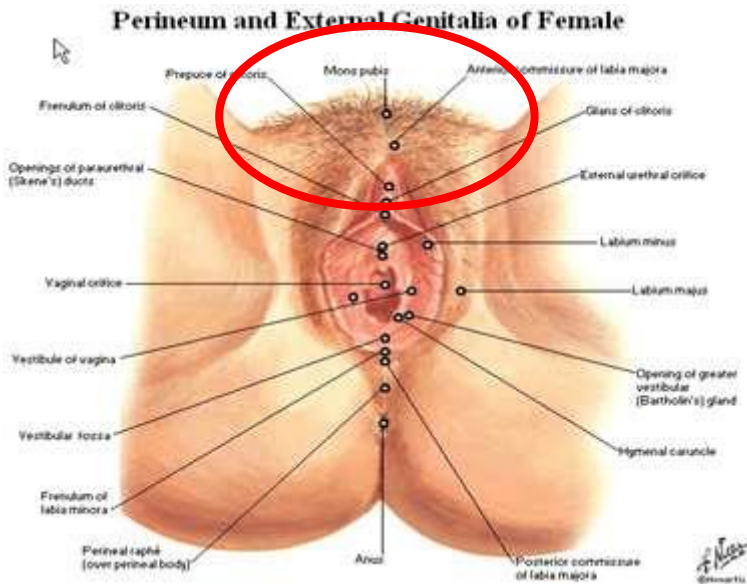
- Memungkinkan sperma masuk kedalam tubuh
- Melindungi organ genitalia interna dari infeksi mikroorganisme
- Sebagai organ dalam persetubuhan / *intercourse*

Berikut adalah bagian-bagian dari genitalia eksterna wanita :

### 1. **Mons Veneris / Mons Pubis**

Merupakan bagian yang terletak di anterior, terdiri dari jaringan lemak, menonjol di atas simpisis pubis dan setelah pubertas ditutupi oleh rambut publis yang kasar dan keriting karena folikel rambut sangat oblik. Mons pubis berbentuk segitiga terbalik, memanjang dari bagian atas garis rambut pubis ke bawah, meluas dari bagian atas garis rambut kemaluan ke klitoris.

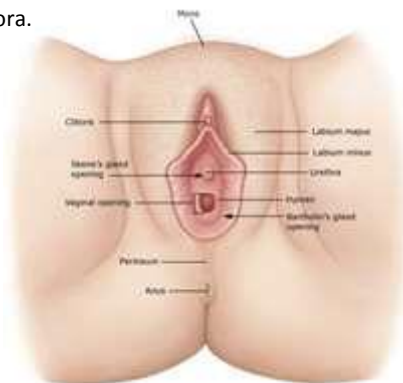
Mons pubis berfungsi sebagai bantalan sewaktu berhubungan seksual. Selain itu mons pubis mengandung kelenjar yang mensekresi feromon, suatu substansi zat yang terlibat dalam ketertarikan seksual. Pertumbuhan rambut pubis dipengaruhi suku bangsa, usia, dan jenis kelamin.



Gambar 1.3. Mons pubis pada genitalia eksterna wanita.

## 2. Labia Mayora

Labia mayora merupakan struktur terbesar genitalia eksterna dan mengelilingi organ lainnya, yang berakhir pada mons pubis. Hanya mons pubis dan labia mayora yang dapat terlihat pada genitalia eksterna wanita. Untuk memeriksa labia minora, klitoris dan ostium urethra, pemeriksa harus memisahkan dan membuka labia mayora.

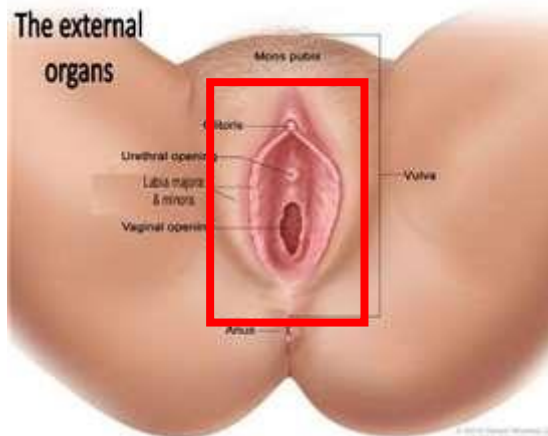


Gambar 1.4 : Labia mayora pada genitalia eksterna wanita. Perhatikan bagian lipatan yang mengandung jaringan yang tebal dan mengandung lemak.

Labia mayora terdiri dari jaringan lemak, mengandung keringat dan kelenjar sebacea yang menghasilkan sekresi lubrikasi/pelumas. Labia mayora menutupi dan melindungi celah urogenital. Selama pubertas, rambut pubis muncul pada labia mayora. Bagian labia mayora bertemu ke bawah ke belakang membentuk **Komissura posterior (frenulum)**. Labia mayora homolog dengan skrotum pada pria.

### 3. Labia Minora

Labia minora lebih tipis dan lebih berpigmen. Terletak tepat di dalam labia mayora dan mengelilingi introitus vagina dan ostium urethra. Labia minora tidak berambut dan mengandung sedikit kelenjar keringat dan sebacea. Vaskularisasi pembuluh darah memberi warna merah muda pada labia minora. Selama stimulasi seksual, pembuluh darah membesar, menyebabkan labia minora membesar dan menjadi lebih sensitif terhadap stimulus



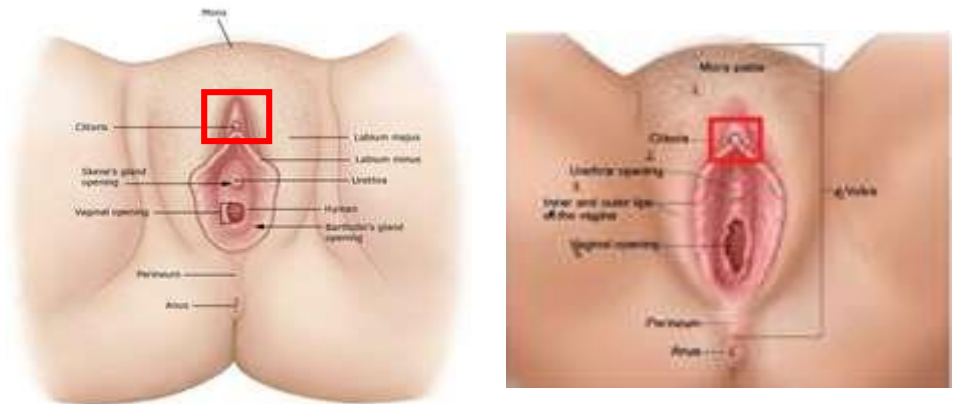
**Gambar 1.5.** Labia minora pada genitalia eksterna wanita. Perhatikan bagian lipatan yang berwarna merah muda dengan bentuk lebih tipis dibandingkan labia mayora. Sumber :

<https://www.anatomynote.com/human-anatomy/reproductive-system-anatomy/female/vulva-anatomical-location-in-female-reproductive-system/>

Kedua lipatan labia minora bertemu di atas klitoris dinamakan **Prepucium klitoris**, dan lipatan bertemu di bawah klitoris dinamakan **Frenulum klitoris**, kebelakang labia minora menyatu di posterior disebut **Fourchette** yang sering robek saat persalinan pertama. Labia minora mengandung banyak glandula sebacea dan ujung-ujung syaraf yang sensitif.

#### 4. Klitoris

Klitoris, terletak diantara labia minora diujung atas tertutup oleh Prepusium klitoris, sangat erektil peka terhadap rangsangan. Badan erektil, analog dengan struktur jaringan spongiosa pada penis, mengalami ereksi dan membengkak apabila dirangsang. Merangsang klitoris dapat menghasilkan orgasme.



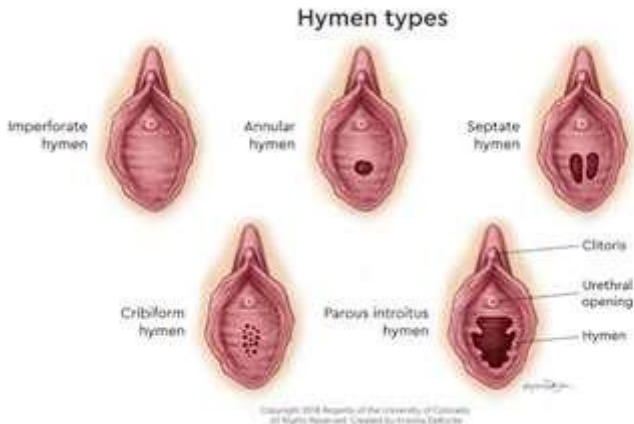
**Gambar 1.6.** Klitoris. Perhatikan letak anatomi dan kaitannya dengan organ labia minora.

Sumber : <https://www.anatomynote.com/human-anatomy/reproductive-system-anatomy/female/clitoris-anatomical-location-in-female-reproductive-system/>

#### 5. Hymen & Introitus Vagina

Hymen merupakan selaput membrane tipis yang mengelilingi atau sebagian menutupi lubang / introitus vagina. Introitus vagina adalah lubang pada genitalia eksterna wanita yang sebagai jalan masuk penetrasi penis selama hubungan seksual dan jalan keluar darah selama menstruasi serta jalan lahir pada saat proses persalinan. Dampak hubungan seksual / *intercourse* dan persalinan pada hymen bervariasi. Apabila hymen cukup elastis, hymen dapat kembali ke kondisi semula, namun dalam kasus lain jika hymen tidak cukup elastis, akan ditemukan sisa-sisa hymen yang disebut **Carunculae myrtiformis**. Hymen setelah persalinan disebut **Parous introitus hymen**. Hymen yang tertutup seluruhnya justru berbahaya karena akan menyebabkan darah haid dan sekresi cairan lain tidak bisa keluar. Hymen yang tertutup disebut **Hymen Occlusivum**.

Hymen kemungkinan bisa robek akibat cedera, pemeriksaan medis, masturbasi bahkan latihan fisik. Sehingga karena kemungkinan ini, kita tidak dapat menentukan secara pasti apakah seorang gadis / wanita masih perawan dengan pemeriksaan hymen / selaput dara. Dibawah ini bisa kita lihat beberapa tipe dan bentuk hymen.



**Gambar 1.7.** Beberapa tipe hymen. Dari kiri atas sampai kanan bawah : Hymen imperforate, hymen annular, hymen septate, hymen cribiform, dan hymen paraous introitus. Sumber :

<https://www.anatomynote.com/human-anatomy/reproductive-system-anatomy/female/hymen-vagina-location-diagram/>

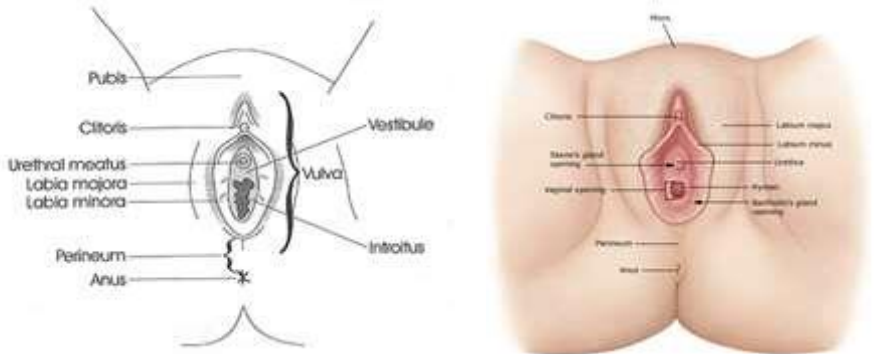
## 6. Vulva

Secara kolektif genetalia eksterna disebut vulva. Berbentuk lonjong, vulva melindungi organ-organ genetalia eksterna. Vulva pada bagian anterior dibatasi oleh klitoris, lateral labia minora dan dorsal oleh perineum. Bagian vestibulum dikelilingi oleh introitus vagina (*vaginal opening*), meatus urethra

Didalam vulva terdapat beberapa muara yaitu :

- 2 muara **kelenjar Bartholin** dekat dengan Fourchette. Pada saat ada stimulasi/rangsangan, kelenjar Bartholins akan mengeluarkan cairan kental sebagai bahan pelumas/lubrikasi pada saat hubungan seksual sehingga meminimalkan rasa nyeri
- 2 **kelenjar Skene** dekat meatus uretra. Kelenjar Skene ini homolog dengan kelenjar prostat pada pria. Fungsi kelenjar Skene (meskipun masih

diperdebatkan) adalah untuk mengeluarkan cairan sebagai lubrikasi lubang utethra dan kemungkinan berperan dalam fungsi anti-mikroba untuk melindungi infeksi saluran kemih / ISK.

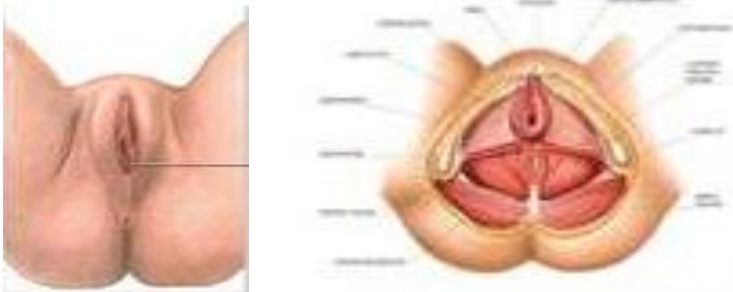


**Gambar 1.8.** Vulvar anatomy. <https://www.nva.org/what-is-vulvodynia/vulvar-anatomy/>

## 7. Perineum

Perineum memanjang dari dasar labia minora ke saluran anus. Berbentuk segitiga yang terdiri dari jaringan ikat, otot dan lemak. Perineum menyebabkan genetalia eksternal melekat pada otot dasar pelvis. Panjang perineum sekitar 4 cm dan merupakan area yang dilakukan episiotomy pada saat persalinan untuk melebarkan jalan lahir.

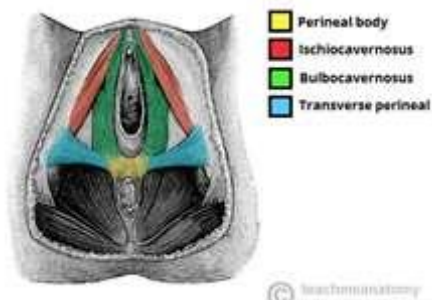
Area perineum mengandung struktur yang mendukung system urogenital dan gastrointestinal serta memainkan peran penting dalam fungsi berkemih, buang air besar, hubungan seksual dan melahirkan.



**Gambar 1.9.** Anatomi perineum. Sumber :

<http://accessmedicine.mhmedical.com/content.aspx?bookid=2478&sectionid=2020206>  
64

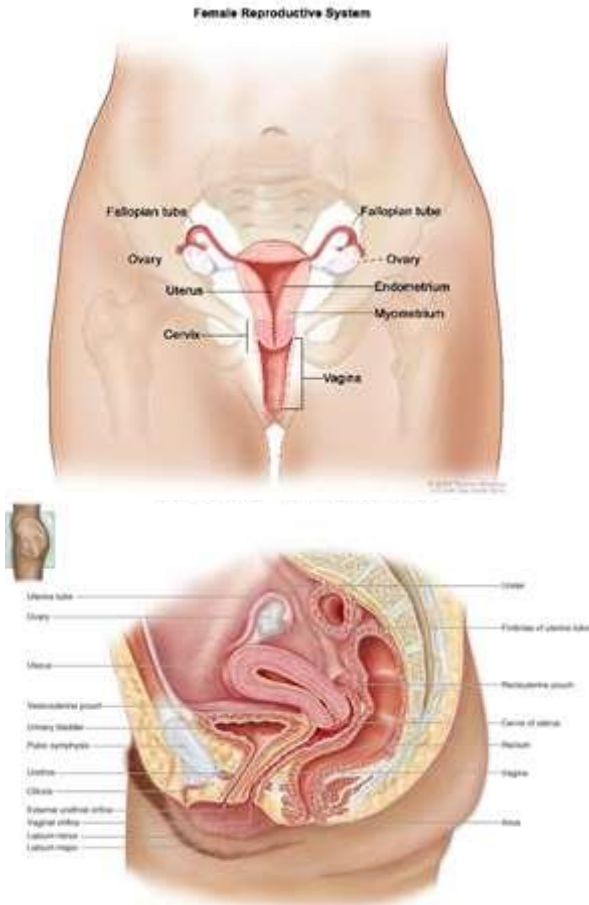




**Gambar 1.10** : Otot yang menempel pada perineum. Sumber:  
<https://teachmeanatomy.info/pelvis/areas/perineum/>

### **Genetalia Internal Wanita**

Organ genetalia internal membentuk jalur (saluran genital) yang terdiri dari : **Vagina, Uterus, Tuba Faloppi dan Ovarium**



**Gambar 1.11.** Organ genitalia internal wanita. Sumber:

<https://www.msmanuals.com/home/women-s-health-issues/biology-of-the-female-reproductive-system/female-internal-genital-organs>

Secara umum organ-organ genitalia internal memiliki fungsi yaitu :

- Sebagai organ dalam persetubuhan / *intercourse*
- Saluran jalan lahir / *birth canal*
- Tempat pertumbuhan dan perkembangan embrio dan fetus
- Tempat fertilisasi / pembuahan
- Produksi dan pelepasan sel telur & hormon

Berikut adalah bagian-bagian dari genetalia internal wanita :

### 1. Vagina

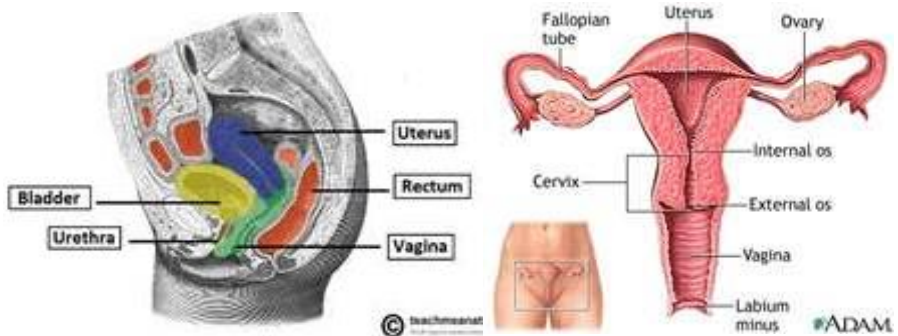
#### Posisi Anatomi

Vagina terkait erat dengan banyak organ di daerah pelvis/panggul. Terletak obliq membentuk sudut 45° dibatasi oleh sebagai berikut

Bagian anterior : Vesika urinaria dan uretra

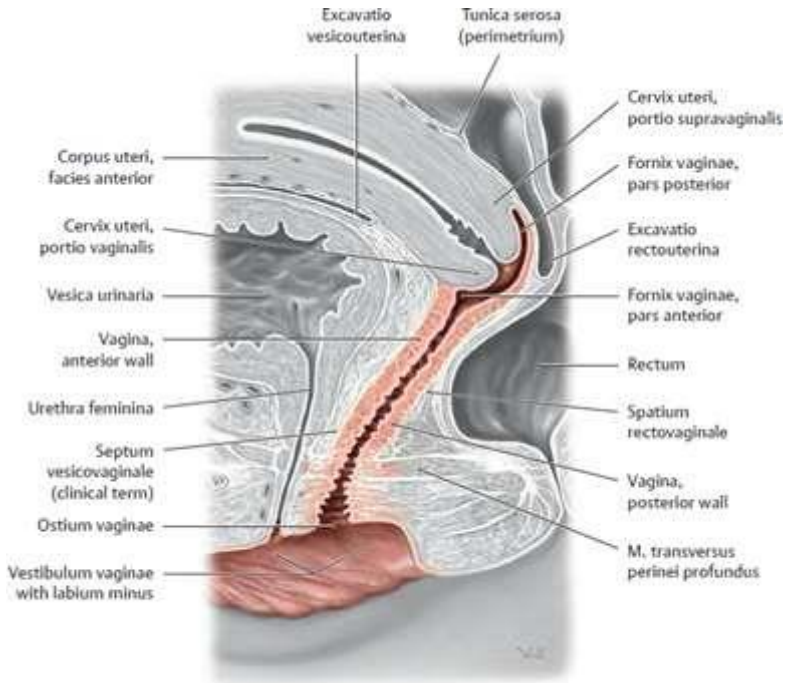
Bagian posterior : Rectouterine pouch, rectum, anus

Bagian lateral : Ureter dan musculus levator ani



**Gambar 1.12.** Anatomi vagina dan struktur yang membatasi - tampak samping dan depan..

Sumber: <https://teachmeanatomy.info/pelvis/female-reproductive-tract/vagina/>



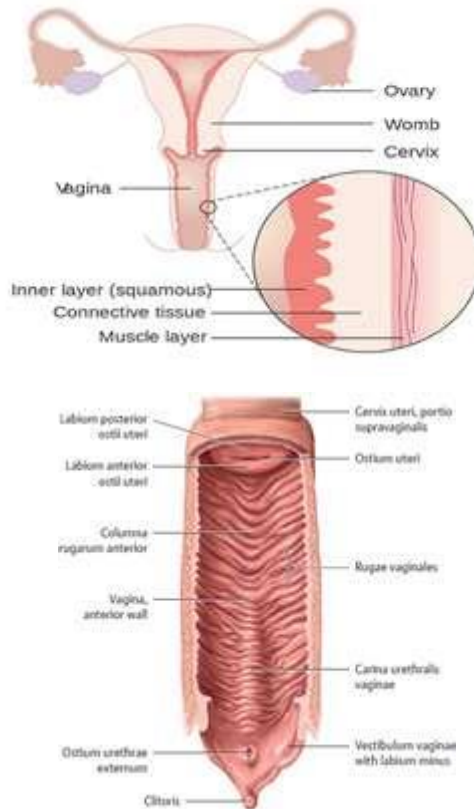
**Gambar 1.13.** Anatomi vagina dan posisi kedekatan jarak vagina dan uretra. Serat otot dari muskulus transversus perinei profundus mengelilingi vagina. Sumber:

<https://basicmedicalkey.com/organs-of-the-genital-system-and-their-neurovasculature/>

### Struktur Anatomi

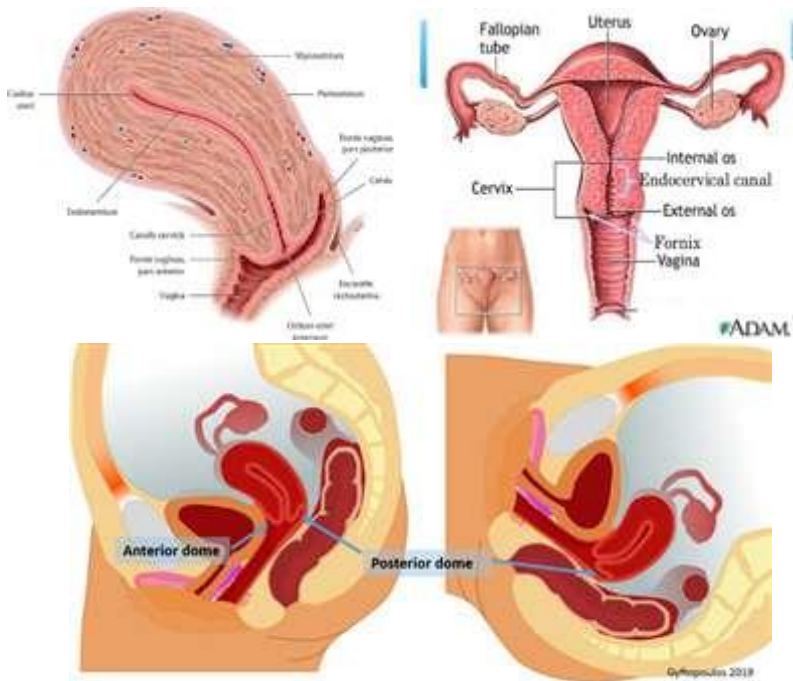
Vagina merupakan saluran muskulo-membranosa yang menghubungkan uterus dan vulva dengan panjang rata-rata 10 cm (dinding anterior 7.5 cm, dinding posterior 10 cm). Perbedaan panjang dinding karena sudut insersi serviks pada dinding anterior.

Vagina memiliki tiga lapisan yaitu bagian luar dilapisi jaringan ikat longgar, bagian tengah dilapisi otot polos, dan bagian dalam dilapisi epitelium skuamosa berlapis yang membentuk lipatan/**rugae**. Bagian lapisan tengah dan dalam memungkinkan terjadinya pelebaran untuk mengakomodasi hubungan seksual dan persalinan. Hymen yang tipis dan berlubang, mengelilingi sebagian mulut vagina / introitus vagina.



**Gambar 1.14.** Diagram lapisan dinding vagina & lipatan rugae. Sumber: <https://www.meduweb.com/vagina-embryology-anatomy-histology/> <https://basicmedicalkey.com/organs-of-the-genital-system-and-their-neurovasculature/>

Fornix vagina merupakan bagian superior dari vagina, memanjang ke dalam ceruk. Fornix dalam bahasa Latin adalah “arch”. Pada vagina terdapat 4 fornix yaitu fornix anterior, posterior, lateral kiri dan kanan. Fornix posterior berperan penting karena berfungsi sebagai penampung/reservoir alami semen setelah ejakulasi intravaginal. Semen dipertahankan dalam cairan fornix selama 20-30 menit berikutnya, memungkinkan untuk proses selanjutnya menuju saluran serviks.



Gambar 1.15. Fornix vagina. Sumber: <https://basicmedicalkey.com/organs-of-the-genital-system-and-their-neurovasculature/>

### Sekresi Vagina

Vagina tidak memiliki kelenjar sekresi, tetapi permukaannya tetap lembab karena sekresi serviks. Vagina merupakan area bagi populasi mikroorganisme normal yang membantu melindungi terhadap infeksi bakteri pathogen, jamur, maupun mikroorganisme lainnya. Pada wanita sehat, bakteri vagina yang paling dominan adalah **Lactobacillus acidophilus** yang mengeluarkan asam laktat untuk melindungi vagina dengan mempertahankan pH asam (dibawah 4,5). Potensi infeksi pathogen kecil kemungkinan bertahan hidup dalam kondisi asam.

Kombinasi asam laktat dengan sekresi cairan vagina lainnya, membuat vagina menjadi organ pembersih sendiri. Namun tindakan *douching*-atau mencuci vagina dengan cairan pembersih- dapat mengganggu keseimbangan normal mikroorganisme yang sehat dan justru meningkatkan risiko infeksi dan iritasi.

American College of Obstetricians & Gynecologist merekomendasikan agar wanita tidak melakukan *douching*, dan membiarkan vagina mempertahankan populasi flora normal mikroba pelindung.

### Suplai Vascular dan Limfatik

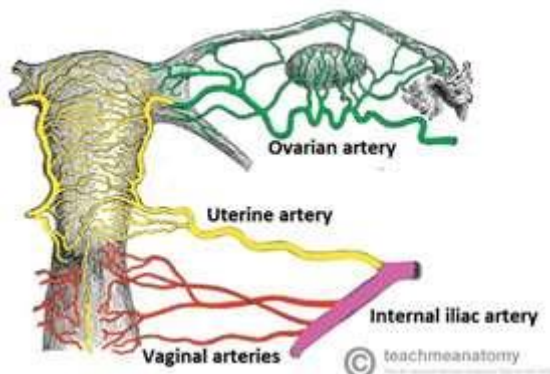
Pasokan arteri ke vagina adalah melalui arteri uterine dan vagina – kedua cabang dari arteri iliaka internal. Pengembalian vena dilakukan oleh pleksus vena vagina, yang mengalir ke vena iliaka interna melalui vena uterus.

Drainase limfatik dibagi menjadi tiga bagian yaitu :

Bagian superior : Mengalir menuju nodus iliaka eksternal

Bagian tengah : Mengalir menuju nodus iliaka internal

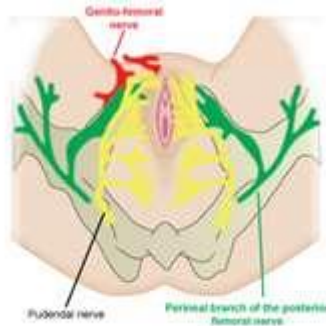
Bagian inferior : Mengalir menuju bagian superfisial nodus limfatik inguinal



**Gambar 1.16 :** Tampilan posterior suplai arteri saluran reproduksi wanita. Sumber: <https://teachmeanatomy.info/pelvis/female-reproductive-tract/vagina/>

### Innervasi/Persarafan

Persarafan sebagian besar berasal dari sistem saraf otonom. Saraf parasimpatis dan simpatis muncul dari pleksus saraf uterovaginal (pada gilirannya merupakan cabang dari pleksus hipogastrik inferior). Hanya 1/5 inferior vagina yang menerima persarafan somatik. Ini melalui cabang saraf pudendal, saraf perineum yang dalam



**Gambar 1.17** : Suplai/pasokan saraf pada genetalia wanita . Sumber:

[https://elearning.rcog.org.uk/sites/default/files/EaSi\\_resource/16\\_sympathetic\\_nerve.jpg](https://elearning.rcog.org.uk/sites/default/files/EaSi_resource/16_sympathetic_nerve.jpg)

### **Fisiologi Vagina**

- 1) Sebagai saluran keluarnya darah haid dan lender uterus
- 2) Sebagai tempat persetubuhan / *coitus*, menahan penis selama hubungan seksual
- 3) Menyimpan semen/sperma untuk sementara waktu
- 4) Sebagai jalan lahir persalinan

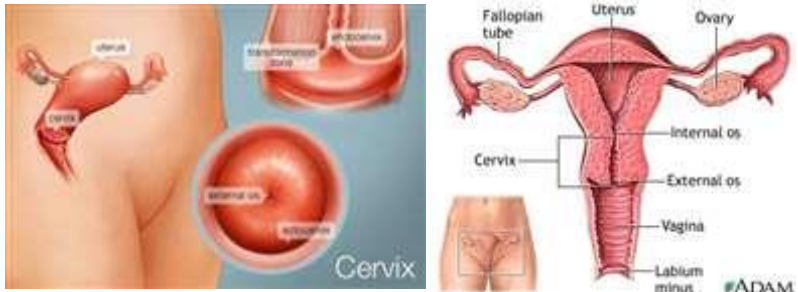## **2. Serviks**

Serviks merupakan bagian bawah dari uterus yang menghubungkan vagina dengan corpus uterus. Secara anatomi histologis, serviks berbeda dari uterus sehingga dianggap sebagai struktur anatomi yang terpisah. Serviks dapat dilihat selama pemeriksaan pelvis. Seperti vagina, serviks dilapisi selaput lender namun lebih halus.

### **Posisi Anatomi**

Serviks berada di bawah isthmus, bagian atas setinggi plika vesico-uterina. Bagian belakang tertutup peritoneum sedangkan bagian lateral dihubungkan dengan pelvis oleh Ligamentum Kardinale/Makenrodt.





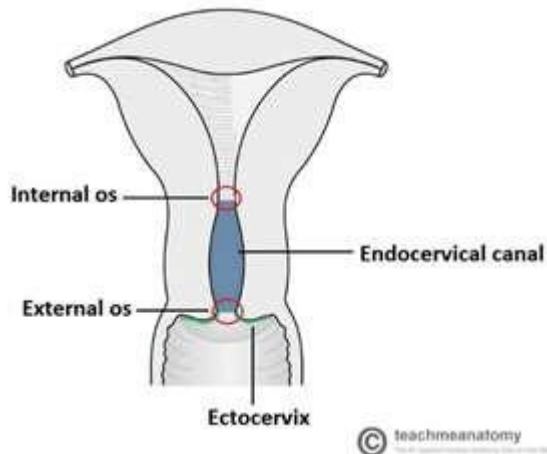
**Gambar 1.18** : Anatomi serviks dan struktur yang membatasi - tampak samping dan depan..

Sumber: <https://www.webmd.com/women/picture-of-the-cervix#1>

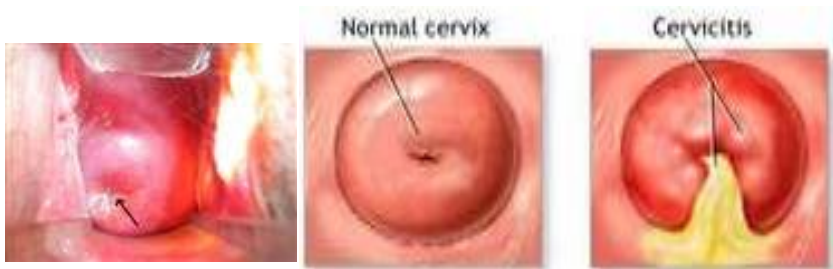### Struktur Anatomi

Serviks terdiri dari dua bagian yaitu ektoserviks dan kanal endoserviks / kanalis servikalis.

- 1) Bagian **ektoserviks** : Merupakan bagian yang menonjol ke dalam vagina yang disebut **Portio**. Dibatasi oleh epitel skuamosa non-keratin terstratifikasi. Bagian yang terbuka disebut eksternal os / **ostium uteri eksternum (OUE)**
- 2) Bagian **endoserviks / kanal endoserviks** : Merupakan bagian yang lebih proksimal dan bagian 'dalam' dari serviks. Dilapisi oleh epitel kolumnar sederhana yang mensekresi lendir. Kanal endoserviks disebut juga **Kanalis servikalis**. Pada bagian ujung dalam dari Kanalis servikalis terjadi penyempitan dan terdapat bagian yang terbuka disebut internal os / **ostium uteri internum (OUI)**

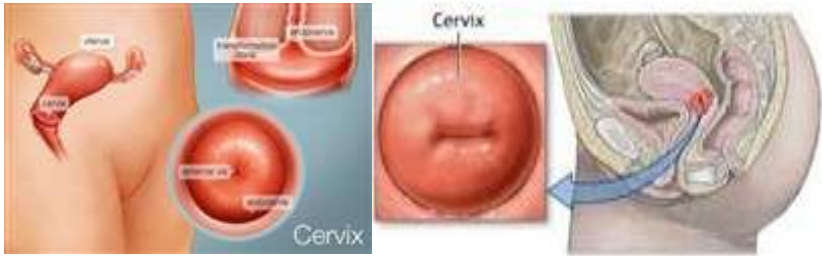

**Gambar 1.19** : Bagian dari serviks : ektoserviks, kanal endoserviks. & ostium serviks. Sumber: <https://teachmeanatomy.info/pelvis/female-reproductive-tract/cervix/>



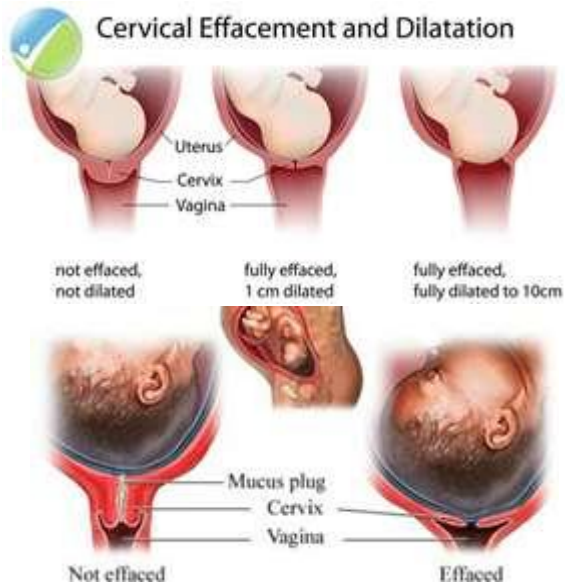**Gambar 1.20** : Bagian ektoserviks, terlihat melalui speculum yang dimasukkan kedalam vagina. Os eksternal/OUE ditandai dengan panah. Sumber: <https://teachmeanatomy.info/pelvis/female-reproductive-tract/cervix/>

Bentuk serviks pada nullipara (wanita yang belum pernah melahirkan) bulat utuh sedangkan pada multipara (pernah melahirkan) terdapat bibir atas dan bibir bawah. Tampak seperti pada gambar di bawah ini



**Gambar 1.21** : Bentuk serviks nullipara dan multipara. Sumber:  
<https://teachmeanatomy.info/pelvis/female-reproductive-tract/cervix/>

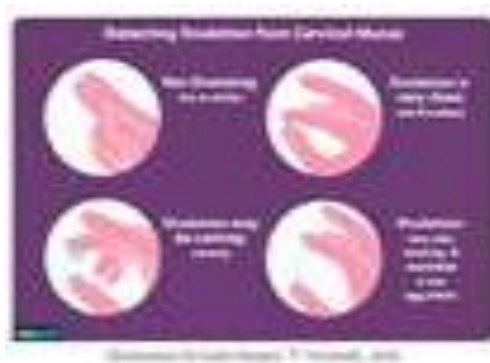Jaringan serviks didominasi jaringan ikat dan hanya 10% otot polos, sehingga pada saat persalinan serviks bersifat pasif. Pembukaan serviks terjadi karena retraksi otot uterus dan muskulus levator ani. Implikasi klinis apabila serviks tidak dapat membuka dengan baik maka bisa menimbulkan caput succedaneum. Selain itu penting untuk evaluasi kondisi infeksi serviks seperti servicitis, erosi portio dan keganasan di serviks yaitu carcinoma serviks / kanker serviks.



**Gambar 1.22** : Penipisan dan pembukaan serviks selama proses persalinan. Sumber:  
<http://iahealth.net/cervical-effacement/>

### Sekresi Serviks

Serviks memproduksi mucus/lendir serviks yang berubah konsistensinya selama siklus menstruasi untuk mencegah atau meningkatkan kehamilan. Lendir serviks merupakan salah satu petunjuk bahwa ovulasi akan terjadi. Lendir ini dapat diprediksi dengan memeriksa dan mengamati perubahannya.



**Gambar 1.23** : Deteksi ovulasi dari mucus serviks. Perhatikan perubahan lendir.

Sumber: <https://www.verywellfamily.com/checking-cervical-mucus-to-get-pregnant-faster-1960279>

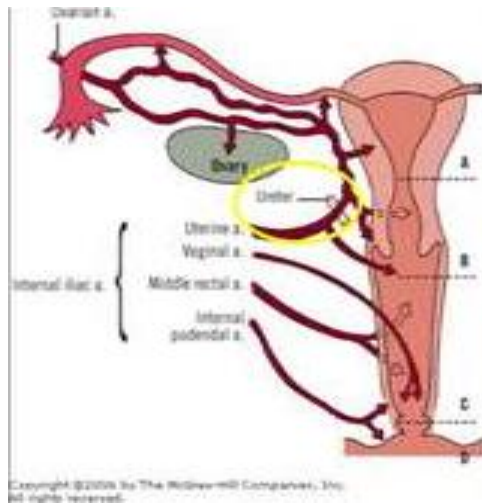
Lendir serviks ini bentuknya tebal dan tidak bisa ditembus sperma sampai sebelum ovulasi. Pada saat ovulasi lendir menjadi jernih dan elastis, hal ini dikarenakan kadar hormone estrogen meningkat. Akibatnya sperma dapat berenang melalui lendir kedalam uterus, dan tuba falopii, tempat terjadinya pembuahan / fertilisasi.

### Suplai Vascular dan Limfatik

Pasokan darah ke serviks dan uterus melalui arteri uterine. Drainase vena melalui pleksus di Ligamentum Latum yang mengalir ke vena uterus.

- 1) Arteri
  - Arteri uterine (percabangan dari arteri iliaka internal)
  - Arteri vaginal (percabangan arteri uterus dengan anastomosis/hubungan antar pembuluh darah dengan arteri pudendal internal)
- 2) Vena
  - Melalui pleksus vena uterine ke vena iliaka internal
- 3) Limfatik

- Drainase limfatik melalui kelenjar getah bening / nodus limfatik di iliaka, sacrum serta inguinal.



**Gambar 1.23 :** Tampilan posterior suplai arteri ke saluran reproduksi wanita. Sumber: <https://teachmeanatomy.info/pelvis/female-reproductive-tract/vagina/>

### Fisiologi Serviks

Serviks memiliki tiga fungsi utama yaitu :

- 1) Memfasilitasi perjalanan sperma menuju cavum uteri / rongga rahim melalui pelebaran os eksternal dan internal
- 2) Mempertahankan sterilitas saluran reproduksi bagian atas. Serviks dan semua struktur di atasnya adalah steril. Serviks mencegah invasi bakteri dengan pelepasan lapisan endometrium setiap bulan melalui menstruasi serta lendir serviks yang tebal dan bentuk os eksternal / OUE yang sempit
- 3) Dilatasi dan menarik diri selama persalinan untuk memungkinkan kelahiran bayi dan plasenta melalui vagina.

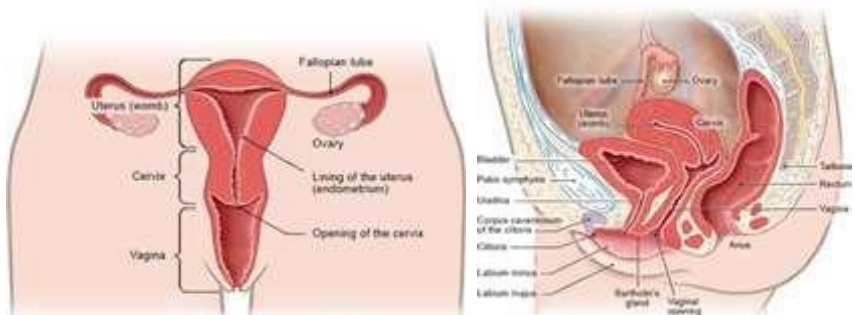
### 3. Uterus

Uterus atau yang dikenal sebagai rahim, merupakan organ reproduksi wanita yang bertanggung jawab atas beberapa fungsi dalam proses implantasi, tumbuh kembang janin, menstruasi dan persalinan. Uterus merupakan organ

seks sekunder, yaitu organ seks yang matur/matang selama pubertas di bawah pengaruh hormone seks (estrogen, progesterone dan testosterone) yang disekresi ovarium dan testis.

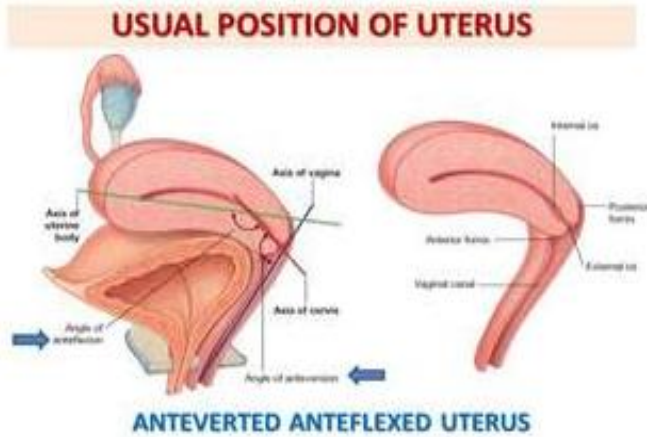
### Posisi Anatomi

Uterus terletak didalam rongga pelvis/panggul diantara rectum dan vesica urinaria/kandung kemih. Berbentuk pir dan berongga tampak gepeng di bagian antero-posterior Lokasi anatomi ini bervariasi dengan tingkat distensi vesica urinaria.

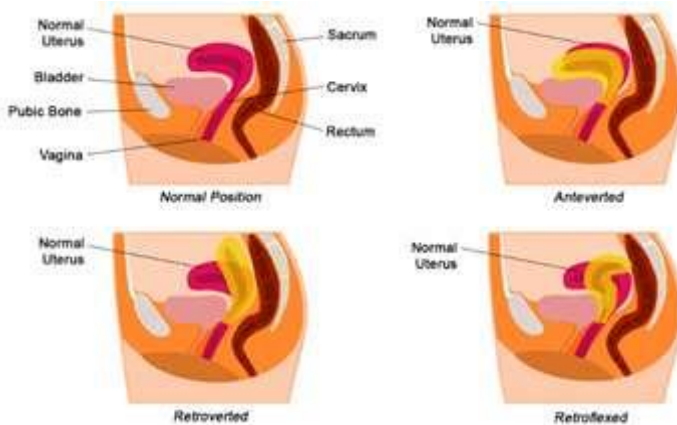


**Gambar 1.24** : Posisi anatomi uterus - tampak depan dan samping dan. Sumber: <https://www.informedhealth.org/how-do-the-female-sex-organs-work.3211.en.html>

Dinding belakang hampir seluruhnya tertutup peritoneum dan membentuk dinding **Cavum Douglas / Rectouterine pouch**. Dinding depan sebagian tertutup peritoneum yang longgar. Posisi uterus normal pada wanita dewasa adalah condong ke depan (**Anteversi**) dan melekok ke depan (**Antefleksi**) atau disebut **Anteversio-flexio** (serviks ke depan dan membentuk sudut dengan vagina ; corpus uteri ke depan membentuk sudut dengan serviks)



Gambar 1.25 : Posisi normal uterus. Sumber: <https://ccchclinic.com/free-womens-health-clinic/useful-guide-retroverted-uterus/>



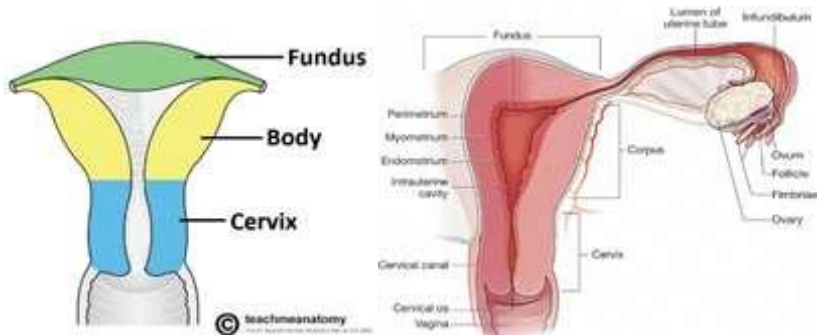
Gambar 1.26 : Variasi posisi uterus. Sumber: <https://teachmeanatomy.info/pelvis/female-reproductive-tract/uterus/>

### Struktur Anatomi

Saat tubuh berdiri tegak, uterus berada diposisi hampir horizontal. Panjang sekitar 7,5 cm, lebar 5 cm, dan ketebalan dinding sekitar 2,5 cm. Berat uterus sekitar 30-40 gram.

Uterus memiliki tiga bagian penting yaitu :

- 1) Bagian **fundus** : Bagian atas uterus, di atas titik masuk tuba falopii
- 2) Bagian **korpus** : Bagian badan uterus, merupakan bagian utama. Dibagian inferior di Os internal / OUI adalah bagian paling sempit dan bersambung dengan serviks.
- 3) Bagian **serviks** : Bagian bawah uterus yang menghubungkan dengan vagina. Bagian ini secara structural dan fungsional berbeda dengan bagian uterus lainnya. Di bagian serviks ini menyempit atau disebut **Ishtmus** yang terdiri dari 10-15% otot akan meregang secara pasif membentuk SBR (Segmen Bawah Rahim). SBR yang terlalu teregang akan menimbulkan Ring Bandle (patologis) sebagai tanda ancaman robekan uterus (Ruptura Uteri Imminens )



**Gambar 1.27** : Bagian dari uterus : fundus, korpus, serviks. Sumber: <https://teachmeanatomy.info/pelvis/female-reproductive-tract/uterus/>

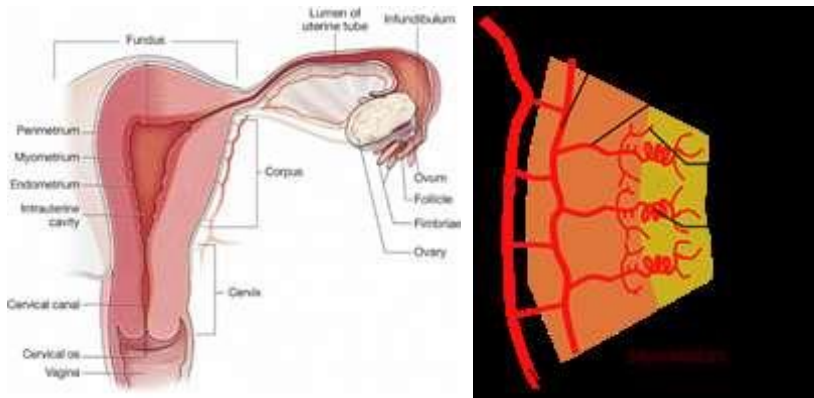
### Struktur Histologi

Bagian fundus dan korpus terdiri dari tiga lapisan jaringan yaitu:

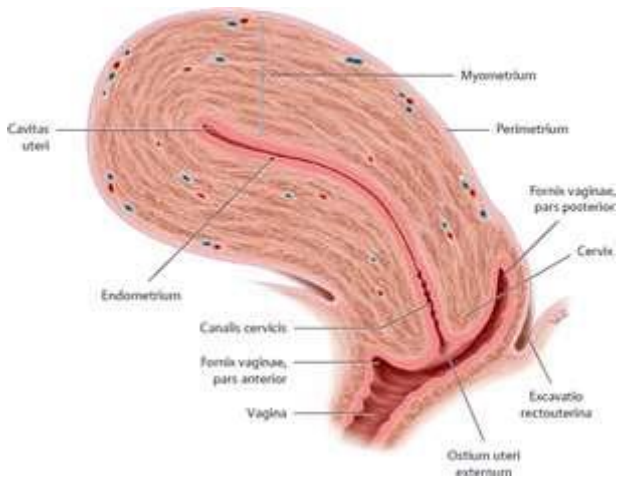
- 1) **Perimetrium (Tunica Serosa)**: Merupakan peritoneum yang tersebar di berbagai permukaan uterus, membrane berlapis ganda, berlanjut dengan lapisan peritoneum abdomen.
  - Dibagian anterior, perimetrium memanjang dari fundus hingga korpus, terlipat ke permukaan atas vesica urinaria. Lipatan peritoneum ini membentuk **kantong vesiko-uteri / vesico-uterine pouch**
  - Dibagian posterior, perimetrium memanjang dari fundus, korpus dan serviks berlanjut ke rectum membentuk **kantong rekto-uteri / Recto-uterine pouch (Cavum Douglas)**



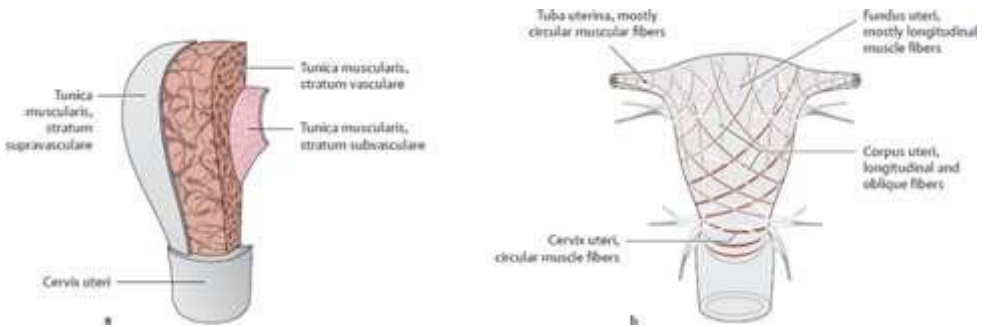
- 2) **Miometrium (Tunica Muscularis):** Merupakan lapisan otot polos tebal, terdiri dari massa serat otot polos yang menyatu dengan jaringan ikat longgar, pembuluh darah, dan saraf. Sel-sel dari lapisan ini mengalami hipertrofi dan hyperplasia selama kehamilan
- 3) **Endometrium (Tunica Mucosa):** Merupakan lapisan paling dalam yang dilapisi epitelium kolumnar berisi kelenjar tubular yang menyekresi mucus. Secara fungsional endometrium dibagi dua lapisan :
  - Lapisan fungsional : Lapisan ini berproliferasi sebagai respons terhadap estrogen dan menjadi sekretorik sebagai respons terhadap progesterone. Jika tidak ada fertilisasi, maka lapisan ini luruh saat menstruasi
  - Lapisan basal : Lapisan yang berada setelah lapisan myometrium dan tidak luruh saat menstruasi. Lapisan ini merupakan tempat lapisan fungsional yang baru beregenerasi setiap siklus menstruasi.



**Gambar 1.28** : Lapisan uterus : perimetrium, myometrium, endometrium. Sumber: <https://emedicine.medscape.com/article/1949215-overview>



**Gambar 1.29 :** Bagian longitudinal uterus. Sumber: <https://basicmedicalkey.com/organs-of-the-genital-system-and-their-neurovasculature/>



**Gambar 1.29 :** Lapisan 26miometrium. Sumber: <https://basicmedicalkey.com/organs-of-the-genital-system-and-their-neurovasculature/>

Miometrium melakukan dua fungsi yang tampaknya kontradiksi/saling bertentangan : mempertahankan uterus tetap tertutup selama kehamilan, tetapi harus membuka serviks saat persalinan. Sehingga lapisan otot myometrium dilengkapi serat memanjang, miring dan melintang/melingkar.

- Serabut otot melingkar paling melimpah di daerah serviks yang berfungsi mempertahankan penutupan serviks selama kehamilan.
- Serabut otot longitudinal dan oblik paling banyak di corpus dan fundus uteri untuk memperpendek uterus dan menurunkan fundus saat persalinan

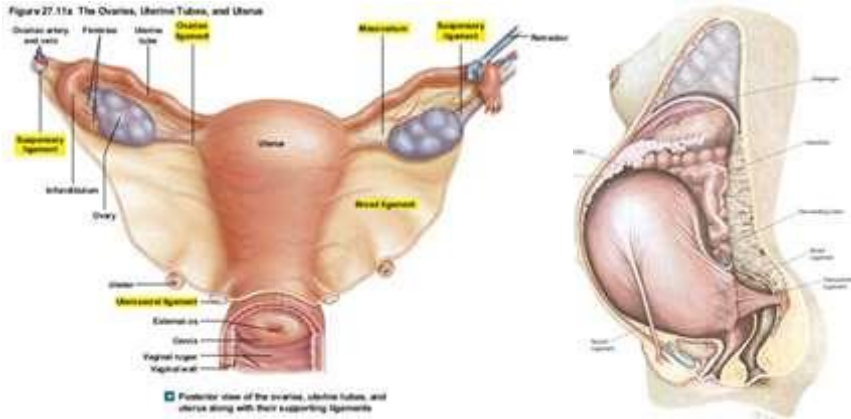
Kontraksi myometrium dirangsang paling efektif oleh hormone oksitosin. Kontraksi ini terjadi tidak hanya selama persalinan namun juga selama menstruasi ketika terjadi pelepasan mukosa uterus. Jika kontraksi berlebihan maka bisa menimbulkan keluhan nyeri selama menstruasi yang disebut Dismenorrhoe.

### Struktur Penunjang

Uterus memiliki struktur penunjang (**ligament/ligamentum**) untuk mempertahankan posisi uterus tetap pada tempatnya. Beberapa ligament yang menyokong uterus antara lain :

- 1) **Ligamentum latum** : Disebut juga sebagai *broad ligament*. Merupakan lipatan peritoneum kiri dan kanan uterus meluas sampai ke dinding panggul. Ligamen ini menggantung pada tuba falopii. Pembuluh darah, limfe dan saraf menyuplai uterus dan tuba falopii diantara ligamentum latum. Ligamentum ini memiliki 3 bagian utama yang meluas ke organ tertentu yaitu :
  - o Mesometrium menuju ke uterus
  - o Mesosalphinx menuju ke tuba falopii
  - o Mesovarium menuju ke ovariumRuang jaringan ikat antara dua lapisan peritoneum ligamentum latum uteri dikenal secara klinis sebagai **parametrium**
- 2) **Ligamentum rotundum** : Nama lain adalah *round ligament* atau ligamentum bunda. Posisi ligament ini kaudal dari insersi tuba menuju kanalis inguinalis sampai labia mayora. Ligament ini menahan uterus dalam posisi antefleksi
- 3) **Ligamentum servikal (kardinale)** : Letak ligament ini setinggi Os internal / OUI menuju panggul memfiksasi uterus kekiri dan kekanan dan jalan pembuluh darah menuju uterus
- 4) **Ligamentum uterosacral** : Memanjang mulai dari serviks menuju ke sacrum. Memfiksasi uterus dibagian belakang.
- 5) **Ligamentum vesicouterinum** : Dari uterus menuju vesica urinaria. Merupakan jaringan ikat yang agak longgar dan mengikuti perkembangan uterus saat kehamilan.
- 6) **Ligamentum suspensorium ovarii (infundibulopelvicum)**: Dari infundibulum dan ovarium menuju ke dinding panggul. Menggantung uterus ke dinding panggul.

- 7) **Ligamentum ovarii proprium / ovarian ligament** : Menghubungkan tuba falopii dan ovarium



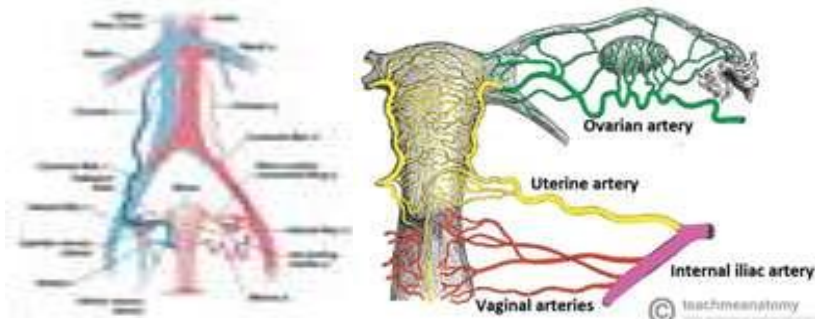
**Gambar 1.29** : Ligament yang menopang uterus – tampak belakang & perubahan ligament selama kehamilan. Sumber:

<https://www.memorangapp.com/flashcards/156255/Anatomy+-+pelvic+ligaments/#review>

### Suplai Vascular dan Limfatik

Pasokan darah ke uterus melalui arteri uterine. Drainase vena melalui pleksus di Ligamentum Latum yang mengalir ke vena uterus.

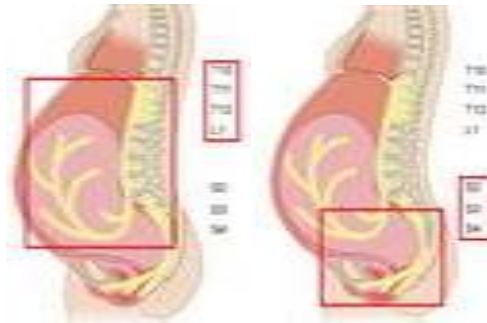
- 1) Arteri
  - Arteri uterine (percabangan dari arteri iliaka internal)
  - Arteri ini melalui bagian lateral uterus di ligamentum latum.
  - Arteri ini memvaskularisasi uterus dan tuba falopii lalu bergabung dengan arteri ovarium untuk memvaskularisasi ovarium.
- 2) Vena
  - Vena mengalir mengikuti rute yang sama dengan arteri dan akhirnya keluar menuju vena iliaka internal
- 3) Limfatik
  - Drainase limfatik melalui kelenjar getah bening / nodus limfatik di iliaka, sacrum serta inguinal.



**Gambar 1.30 :** Tampilan posterior suplai arteri ke saluran reproduksi wanita. Sumber: <https://teachmeanatomy.info/pelvis/female-reproductive-tract/uterus/>

### Innervasi/Persarafan

Dikendalikan saraf simpatis dan parasimpatis melalui ganglion servikalis **Frankenhauser** yang terletak dipertemuan ligamentum sacrouterinum. Serabut saraf simpatik uterus muncul dari pleksus uterovaginal dan pleksus hipogastrik inferior. Serabut parasimpatis dari uterus berasal dari saraf splanchnik pelvis/saraf pudendal (S2-S4). Serviks sebagian besar dipersarafi saraf inferior pleksus uterovaginal. Serabut aferen sebagian besar naik melalui pleksus hipogastrik inferior menuju sumsum tulang belakang melalui serabut saraf T10 – T12 dan L1.



**Gambar 1.31 :** Innervasi/persarafan pada uterus. Sumber: <https://elearning.rcog.org.uk/easi-resource/pelvic-anatomy/nerve-supply>

### Fisiologi Uterus

Uterus memainkan peran penting dalam reproduksi. Berikut beberapa fisiologi uterus antara lain :

- 1) Sebagai tempat implantasi, memberikan nutrisi pada embrio serta tempat tumbuh kembang janin

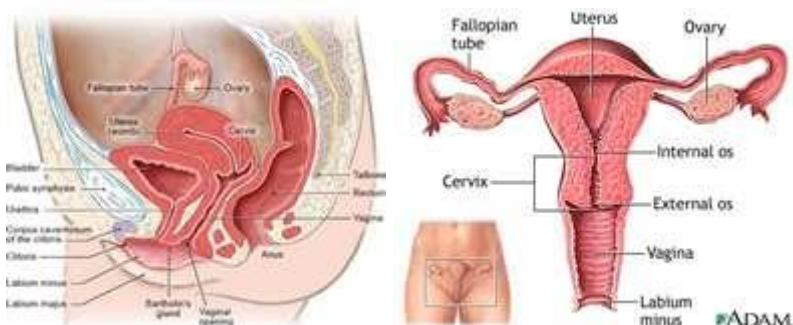- 2) Membantu mendorong janin selama kelahiran melalui kontraksi otot myometrium.
- 3) Mengalirkan darah ke organ seksual selama intercourse / hubungan seksual.

#### 4. Tuba Falopii

Tuba falopii disebut juga saluran telur, salpinx adalah suatu tabung berbentuk J berotot didalam saluran reproduksi wanita. Terletak diatas ligamentum latum, memanjang ke lateral uterus dekat ovarium.

##### Posisi Anatomi

Tuba falopii terletak ditepi ligamentum latum, memanjang ke lateral dari sisi corpus dan fundus uteri. Bentuk tuba falopii seperti trompet diujung lateral, menembus dinding posterior, terhubung dengan rongga peritoneum dekat ovarium



**Gambar 1.24** : Posisi anatomi tuba falopii - tampak depan dan samping dan. Sumber: <https://www.informedhealth.org/how-do-the-female-sex-organs-work.3345.en.html>

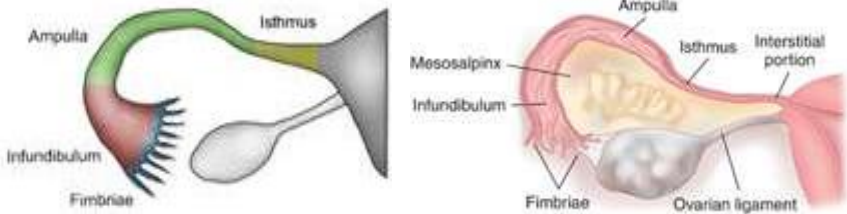
##### Struktur Anatomi

Tuba falopii merupakan struktur saluran bilateral, tubule muskuler yang melekat ke uterus pada setiap ujungnya (kornu uteri). Panjang Tuba falopii sekitar 12 cm, diameter 3-8 mm.

Tuba falopii dibagi menjadi 4 bagian yaitu :

- 1) Bagian **isthmus** : Paling sempit, menghubungkan ampulla tuba dengan cavum uteri
- 2) Bagian **ampulla** : Bagian paling luas, tempat biasanya fertilisasi terjadi.
- 3) Bagian **infundibulum** : Bagian yang berbentuk seperti corong dekat ovarium, tempat dimana fimbrae menempel

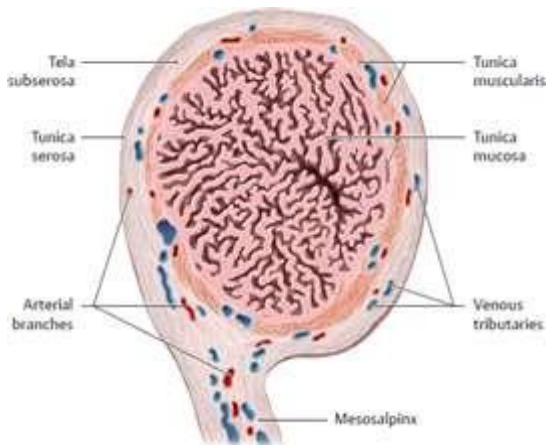
- 4) Bagian **fimbriae** : Berbentuk seperti jari, dengan bagian yang bersilia untuk menangkap ovum dari permukaan ovarium



**Gambar 1.27** : Bagian dari tuba falopii : isthmus, ampulla, infundibulum, fimbriae. Sumber: <https://teachmeanatomy.info/pelvis/female-reproductive-tract/fallopian-tubes/>

### Struktur Histologi

Lumen tuba falopii dibungkus oleh epitel kolumnar dengan **silia / rambut getar** yang panjang pada permukaan selnya. Silia secara konsisten bergerak menyapu kearah uterus untuk memfasilitasi pergerakan zigot yang non-motil menuju cavum uteri untuk selanjutnya berimplantasi. Ketika ada kerusakan pada silia atau tidak mampu bergerak, embrio dapat berimplantasi pada tuba falopii dan terjadi **kehamilan ektopik**.



**Gambar 1.28** : Struktur dinding tuba falopii-tampak gambar potongan melintang. Sumber: <https://basicmedicalkey.com/organs-of-the-genital-system-and-their-neurovasculature/>

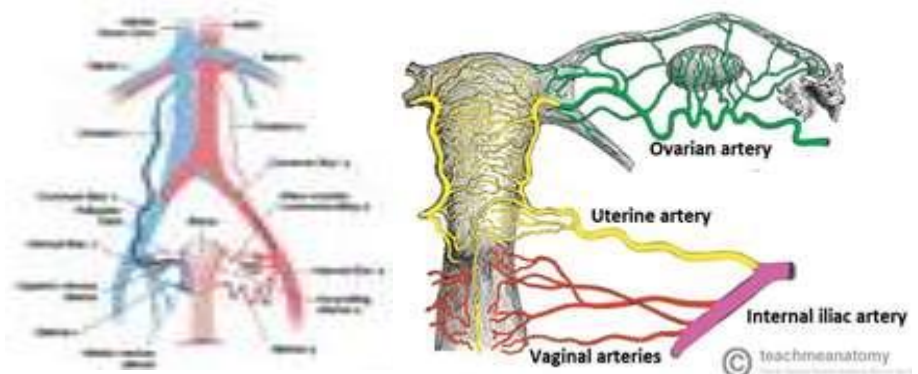
Tunika mukosa dengan banyak lipatan menempati sebagian besar lumen tuba. Lipatan-lipatan ini penting untuk mengangkut zigot menuju uterus. Perlekatan akibat infeksi diantara lipatan mukosa dapat menghambat atau bahkan mencegah transportasi ovum yang telah dibuahi.

Tunika muskularis terdiri dari beberapa lapisan tipis otot polos yang memberikan motilitas tuba serta mendorong zigot menuju uterus dengan epitel bersilia.

Tunika serosa (penutup peritoneum) tuba berlanjut dengan mesosalphinx

### Suplai Vascular dan Limfatik

Pasokan darah ke tuba falopii sebagian besar melalui arteri uterine dan ovarika. Drainase vena melalui vena uterine dan ovarika. Drainase limfatik melalui kelenjar getah bening/nodus limfatik iliaka, sacrum dan aorta.



**Gambar 1.30** : Tampilan posterior suplai arteri ke saluran reproduksi wanita. Sumber: <https://teachmeanatomy.info/pelvis/female-reproductive-tract/fallopian-tubes/>

### Innervasi/Persarafan

Tuba falopii menerima persarafan simpatis dan parasimpatis. Saraf simpatis muncul dari segmen tulang belakang T10-L2. Saraf parasimpatis yang memasok setengah medial tuba berasal dari saraf splanchnik panggul, sedangkan serat yang memasok separoh lateral tuba berasal dari nervus vagus.

### Fisiologi Tuba Falopii



Tuba Falopii berperan penting dalam reproduksi. Berikut beberapa fisiologi tuba falopii antara lain :

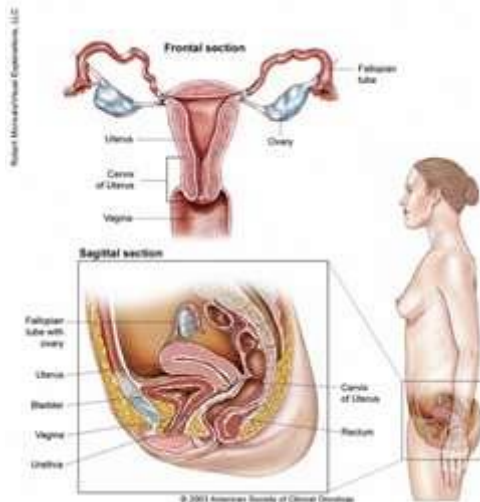
- 1) Menangkap ovum saat ovulasi / **ovum pick up mechanism**. Selama ovulasi, fimbriae membengkak yang membantu pergerakan oosit yang dilepaskan ovarium ke saluran tuba.
- 2) Tempat terjadinya konsepsi / fertilisasi. Biasanya terjadi di ampulla tuba. Tuba falopii juga memberikan makanan untuk sel telur yang dibuahi
- 3) Tempat perkembangan hasil konsepsi sampai tahap blastula
- 4) Membantu pergerakan hasil konsepsi sampai ke cavum uteri dengan gerakan peristaltic otot tuba dan gerakan silia

## 5. Ovarium

Ovarium adalah tempat oogenesis terjadi. Dirangsang gonadotropin dari hipofisis anterior. Ovarium juga berfungsi sebagai endokrin yaitu melepaskan estrogen dan progesteron

### Posisi Anatomi

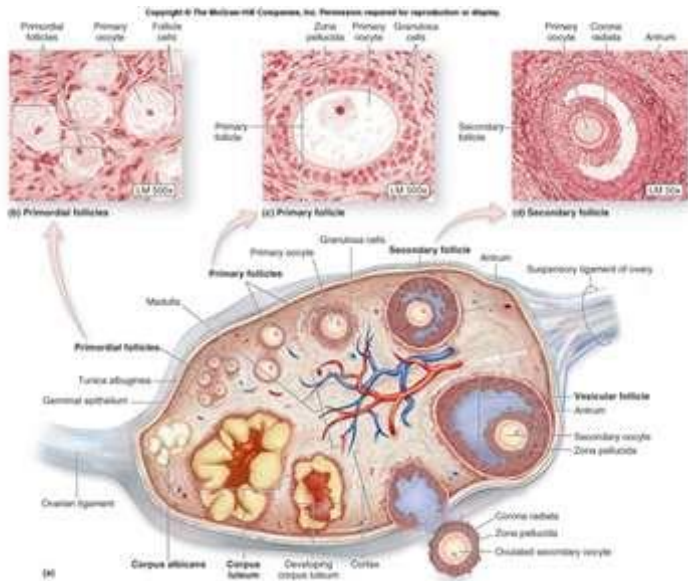
Ovarium merupakan organ gonads wanita berpasangan terletak didalam rongga pelvis dan didukung oleh mesovarium, perpanjangan peritoneum yang menghubungkan ovarium ke ligamentum latum.



**Gambar 1.31** : Posisi anatomi ovarium - tampak depan dan samping dan. Sumber: <https://www.cancer.net/cancer-types/ovarian-fallopian-tube-and-peritoneal-cancer/medical-illustrations>

### Struktur Anatomi

Ovarium merupakan dua struktur kecil berbentuk oval berpasangan, dengan ukuran sekitar 2x4x1,5 cm. Berada di fossa dangkal/jauh kebelakang sedikit lateral pelvis. Masing-masing sisi ovarium melekat pada bagian atas uterus oleh ligamentum ovarium dan pada belakang ligamentum latum oleh pita jaringan lebar **mesovarium**.



**Gambar 1.32** : Struktur anatomi ovarium. Sumber:

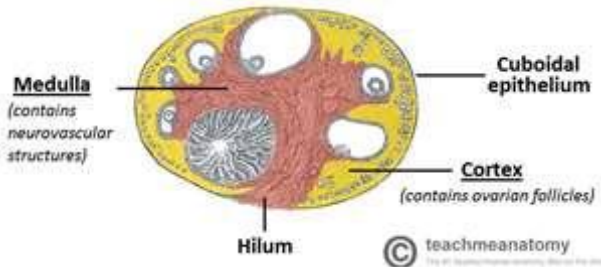
<https://teachmeanatomy.info/pelvis/female-reproductive-tract/ovaries/>

### Struktur Histologi

Ovarium mengandung sekitar 2 juta oosit pada saat lahir, namun hanya berjumlah 100.000 saat pubertas. Sekitar 96% folikel ini mengalami degenerasi. Jumlah oosit semakin berkurang selama masa kehidupan reproduksi wanita. Pengurangan ini terjadi karena mitosis dari oogonium primitive berhenti ditengah jalan selama masa janin dan tidak berlanjut. Saat mitosis berhenti, oosit yang baru terbentuk masuk ke tahap profase dari pembelahan meiosis pertama. Oosit akan tetap berada pada fase profase meiosis sampai mereka distimulasi dan menjadi matang untuk ovulasi atau berdegenerasi yang disebut **atresia**. Biasanya, hanya satu folikel yang mencapai kematangan penuh dan

dilepaskan pada saat ovulasi. Ovarium dikelilingi jaringan ikat berserat yang disebut **tunica albuginea**. Secara histologi, ovarium memiliki 3 bagian utama yaitu :

- 1) Bagian **permukaan** : Dibentuk oleh sel epitel kuboid sederhana yang dikenal sebagai sel germinal. Yang mendasari lapisan ini adalah kapsul jaringan ikat padat.
- 2) Bagian **korteks ovarii** : Terdiri dari stroma jaringan ikat dan mengandung banyak folikel ovarium. Setiap folikel mengandung oosit. Sebelum pubertas, ovarium tidak aktif, tetapi stroma sudah berisi folikel imatur (primordial) yang sudah dimiliki sejak lahir. Pada saat masa usia subur, satu folikel ovarium menjadi matang yang disebut **folikel de Graaf**, kemudian rupture dan melepaskan ovumnya yang disebut sebagai peristiwa **ovulasi**
- 3) Bagian **medulla ovarii** : Berada dibagian tengah, dibentuk oleh jaringan ikat longgar dan jaringan neurovaskuler yang kaya pembuluh darah, masuk melalui hilus ovarium.

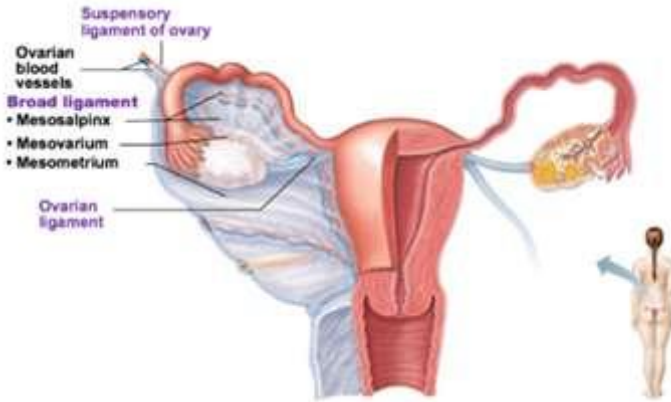


**Gambar 1.33** : Potongan melintang ovarium menunjukkan tiga komponen utama. Sumber: <https://teachmeanatomy.info/pelvis/female-reproductive-tract/ovaries/>

### Struktur Penunjang

Terdapat dua ligamentum peritoneum yang melekat di ovarium yaitu :

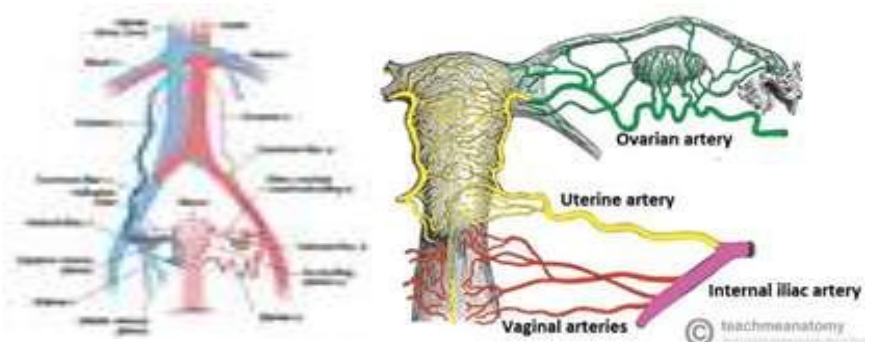
- 1) Ligamentum suspensorium ovarii : Lipatan peritoneum yang meluas dari mesovarium menuju ke dinding panggul. Mengandung struktur pembuluh darah dan saraf.
- 2) Ligamentum ovarii propium / ovarian ligament : Memanjang dari ovarium ke fundus uteri. Kemudian berlanjut dari uterus ke jaringan ikat labia mayora sebagai ligamentum rotundum / ligamentum bundar



**Gambar 1.34** : Ligamentum penunjang ovarium. Sumber:  
<https://teachmeanatomy.info/pelvis/female-reproductive-tract/ovaries/>

### Suplai Vascular dan Limfatik

Pasokan arteri utama ke ovarium melalui arteri ovarium yang merupakan percabangan langsung dari aorta abdominalis (inferior arteri renalis). Selain itu juga mendapatkan pasokan dari arteri uterine. Drainase vena ovarium kiri mengalir ke vena renalis kiri, sedangkan vena ovarium kanan mengalir langsung ke vena cava inferior. Limfe yang melalui ovarium berasal dari nodus limfe pre-aorta dan aorta. Pembuluh limfe mengikuti rute yang sama dengan arteri.



**Gambar 1.35** : Tampilan posterior suplai arteri ke saluran reproduksi wanita. Sumber:  
<https://teachmeanatomy.info/pelvis/female-reproductive-tract/ovaries/>

### **Innervasi/Persarafan**

Ovarium menerima persarafan simpatis dan parasimpatis dari ovarium dan plexus uterus (pelvis). Saraf mencapai ovarium melalui ligamentum suspensori ovarium, selanjutnya memasuki ovarium melalui hilus.

### **Fisiologi Ovarium**

Ovarium memiliki dua fungsi penting yaitu :

1) Memproduksi **oosit/ovum**.

Ovarium merupakan organ yang didalamnya gamet disimpan dan dikembangkan sebelum ovulasi. Proses maturasinya dikontrol oleh hipotalamus dan hipofisis anterior yang mengeluarkan gonadotropin (FSH = Follicle Stimulating Hormon dan LH = Luteinizing Hormon).

Folikel yang berada dalam keadaan istirahat mengandung **oosit primordial** / primitive yang dikelilingi oleh sel granulosa. Disekitar sel granulosa terdapat sekelompok sel yang disebut **sel teka**.

Sel teka memproduksi androgen yang kemudian dikonversi menjadi estrogen oleh sel-sel granulosa.

2) Memproduksi hormone steroid seks yaitu **estrogen** dan **progesterone**

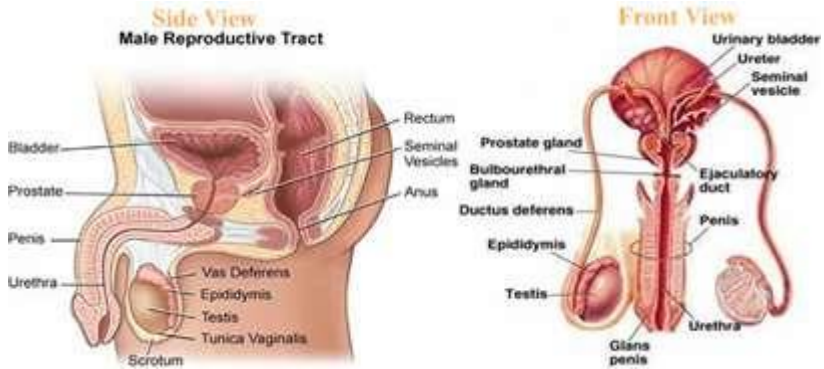
3) Tempat terjadinya konsepsi / fertilisasi. Biasanya terjadi di ampulla tuba. Tuba falopii juga memberikan makanan untuk sel telur yang dibuahi

4) Tempat perkembangan hasil konsepsi sampai tahap blastula

5) Membantu pergerakan hasil konsepsi sampai ke cavum uteri dengan gerakan peristaltic otot tuba dan gerakan silia

## **Materi Anatomi Fisiologi Sistem Reproduksi Pria**

Sistem reproduksi pria adalah jaringan organ eksternal dan internal yang berfungsi memproduksi, mendukung, mengangkut dan memberikan sperma yang layak untuk fungsi reproduksi. Sebelum lahir organ, organ seksual pria terbentuk dibawah pengaruh testotestosterone yang dikeluarkan dari testis janin. Pada masa pubertas, organ seks sekunder semakin berkembang dan menjadi fungsional.



**Gambar 1.36** : Organ Reproduksi Pria - tampak samping & depan. Sumber : <https://basicmedicalkey.com/genital-system/>

Organ reproduksi pria berada didalam panggul. Beberapa jaringan terletak diluar panggul dan didalam skrotum. Sistem reproduksi pria dibagi menjadi 7 bagian yaitu : penis, testis dan epididymis, skrotum, korda spermatika, kelenjar prostat, kelenjar bulbourethral dan vesikula seminalis.

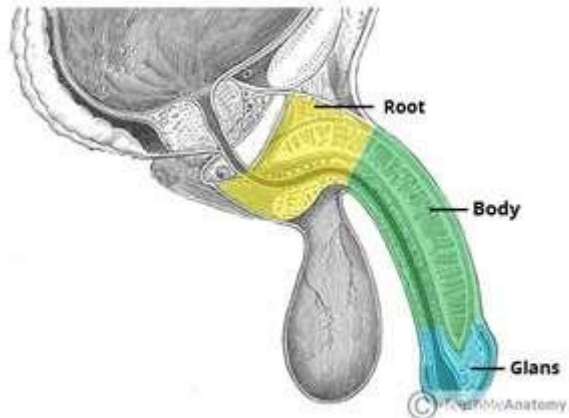
Berikut adalah bagian-bagian dari system reproduksi pria :

## 1. Penis

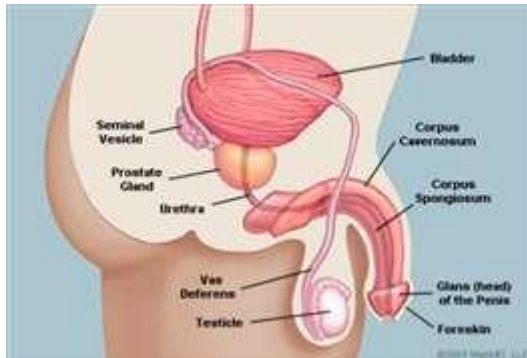
### Struktur Anatomi

Penis dibagi menjadi tiga bagian yaitu :

- 1) Bagian **akar / dasar** : Bagian yang paling dekat dengan pusat, terletak pada kantong perineum superfisial dari dasar panggul dan tidak terlihat dari luar. Bagian akar berisi tiga jaringan ereksi (2 krura dan 1 bulbus penis), serta dua otot (iskhiocavernosus dan bulbospongiosus)
- 2) Bagian **batang** : Bagian yang bebas dari penis, terletak diantara akar dan kelenjar. Terdiri dari tiga silinder jaringan ereksi (2 korpus kavernosum dan 1 korpus spongiosum). Jaringan erektil ditunjang oleh jaringan fibrosa dan dibungkus kulit serta kaya pembuluh darah / vascular.
- 3) Bagian **kelenjar** : Bagian paling ujung dari penis, berbentuk kerucut akibat perluasan distal korpus spongiosum. Bagian ini disebut juga sebagai **gland penis**. Tepat diatas gland, terdapat lipatan kulit yang membentuk lapisan ganda dan dapat digulung yang disebut **foreskin/prepusium**.



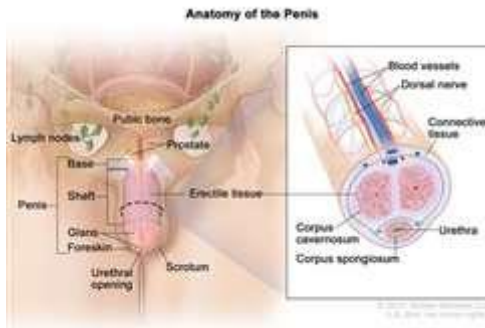
**Gambar 1.37** : Tiga bagian penis - tampak samping. Sumber : <https://teachmeanatomy.info/pelvis/the-male-reproductive-system/penis/>



**Gambar 1.38** : Bagian organ genitalia pria - tampak samping. Sumber : <https://www.webmd.com/men/picture-of-the-penis#1>

### Jaringan Erektile

Jaringan erektil terisi darah selama gairah seksual meningkat, yang menyebabkan terjadinya ereksi. Bagian akar/dasar dan batang penis terbentuk oleh tiga silinder jaringan ereksi (2 korpus kavernosum dan 1 korpus spongiosum). Jaringan erektil terus masuk ke dalam batang penis dan lebih banyak darah mengalir masuk sehingga mengeraskan jaringan di dalam korpus kavernosum. Jumlah aliran darah yang memasuki penis dapat ditingkatkan dengan stimulasi fisik dan atau psikologis.



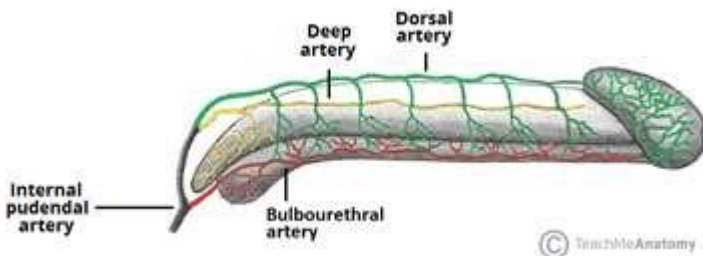
**Gambar 1.39 :** Bagian organ genitalia pria – tampak depan, termasuk jaringan erektil (korpis kavernosum dan korpis spongiosum). Sumber :

<https://www.cancer.gov/publications/dictionaries/cancer-terms/def/corpus-cavernosum>

### Suplai Vaskular

Penis menerima pasokan darah dari tiga sumber utama yaitu : Arteri dorsal penis, arteri dalam/profunda penis serta arteri bulbourethral. Ketiga arteri tersebut merupakan percabangan dari arteri pudendal internal yang merupakan bagian dari arteri iliaka internal.

Vena yang memvaskularisasi penis yaitu vena pudendal internal dan vena iliaka internal. Stimulasi parasimpatis menyebabkan jaringan erektil yang berongga terisi darah. Hal ini terjadi akibat dilatasi arteriol dan venokonstriksi, yang meningkatkan aliran darah ke penis dan menghambat aliran keluar. Penis yang membesar dan ereksi, penting untuk proses koitus.



**Gambar 1.40 :** Suplai arteri ke penis. Sumber : <https://teachmeanatomy.info/pelvis/the-male-reproductive-system/penis/>



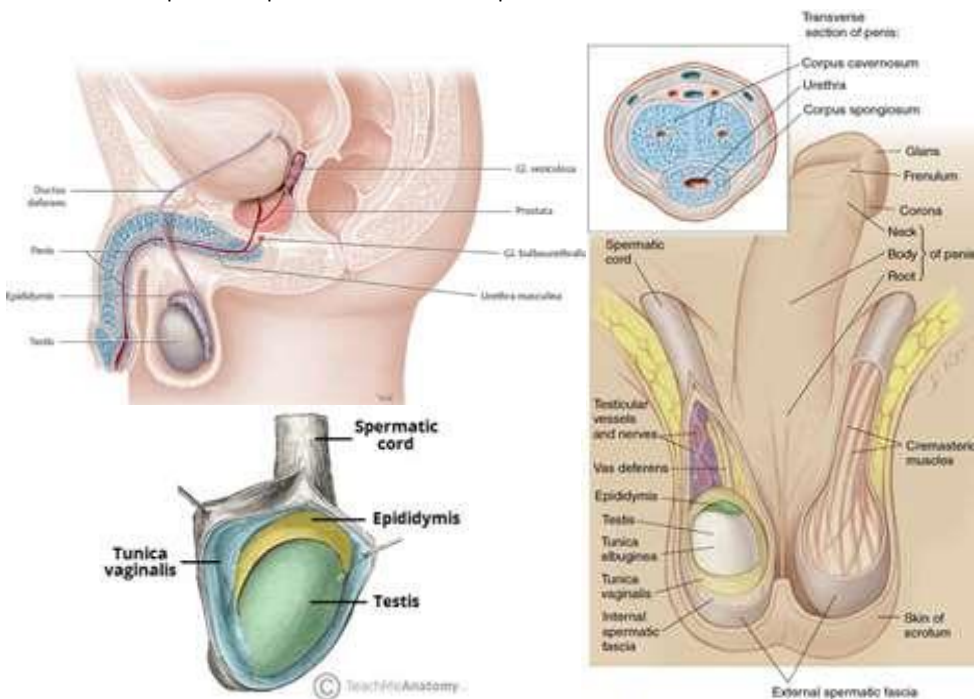
### Innervasi / Persarafan

Penis dipersarafi oleh S2-S4 korda spinalis dan ganglia spinalis. Persarafan sensorik dan simpatis pada kulit dan kelenjar penis disediakan oleh saraf dorsal penis, cabang dari saraf pudenda. Persarafan parasimpatis dilakukan oleh saraf kavernosum dari pleksus saraf periprostatik dan bertanggung jawab atas perubahan vaskuler yang menyebabkan ereksi.

## 2. Testis & Epididimis

### Posisi Anatomi

Testis terletak didalam skrotum, dengan epididymis terletak pada aspek postero-lateral masing-masing testis. Umumnya testis kiri lebih rendah dari testis kanan. Awalnya, testis terletak didinding perut posterior. Selama perkembangan embrio mereka turun ke abdomen dan melalui saluran inginal sampai mencapai skrotum membawa persediaan neurovaskuler dan limfatik



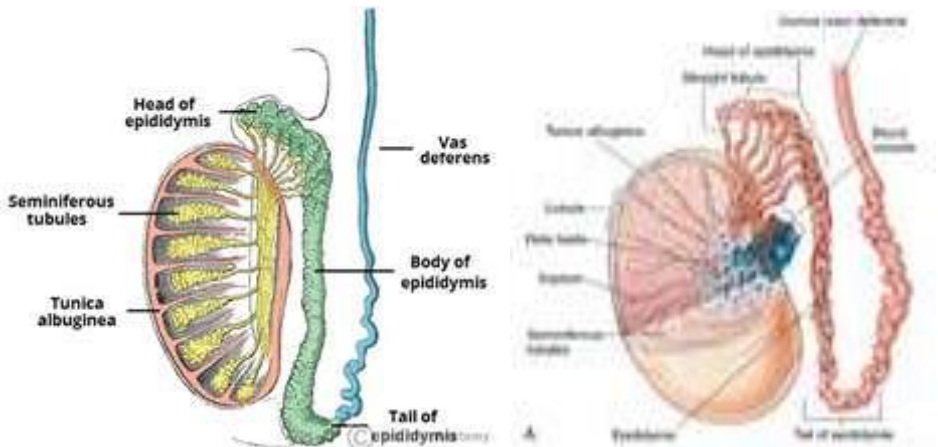
**Gambar 1.41** : Posisi anatomi testis dan epididymis, dikelilingi oleh tunika vaginalis Sumber : <https://teachmeanatomy.info/pelvis/the-male-reproductive-system/testes-epididymis/>

### Struktur Anatomi

#### 1) Testis

Testis merupakan kelenjar reproduksi pria yang fungsinya menyerupai ovarium. Panjang sekitar 4,5 cm, lebar 2,5 cm dan tebal 3 cm. Melekat didalam skrotum oleh korda spermatik. Testis berbentuk ellipsoid yang terdiri dari serangkaian lobulus (sekitar 200-300 lobulus) yang masing-masing berisi **tubulus seminiferus** (sekitar 1-4 lengkung).

Tubulus seminiferus dilapisi oleh **sel Sertoli** yang membantu proses pematangan spermatozoa. Diantara tubulus terdapat kelompok sel interstitial / **sel Leydig** yang menyekresi hormon testosterone setelah pubertas. Di kutub atas testis, tubulus bergabung membentuk tubulus tunggal. Dengan panjang 6 cm tubulus ini membuat lekungan yang sangat padat membentuk suatu massa yang disebut **epididimis**. Epididimis terhubung dengan **vas deferens** di korda simpatik.



Gambar 1.41 : Struktur testis dan epididymis. Sumber :

<https://teachmeanatomy.info/pelvis/the-male-reproductive-system/testes-epididymis/>

Spermatozoa diproduksi di tubulus seminiferus. Sperma yang berkembang berjalan melalui tubulus, mengumpul di testis Rete. Saluran tubulus eferen mengangkut sperma dari testis Rete ke epididymis untuk penyimpanan dan pematangan. Didalam skrotum, testis tertutup hampir seluruhnya oleh tunika vaginalis. Secara spesifik testis dikelilingi tiga lapisan jaringan yaitu :

- a) **Tunika vaginalis** : Merupakan membrane ganda membentuk lapisan luar testis serta merupakan bagian peritoneum mengandung sedikit cairan kental. Lapisan jaringan ini kemudian turun ke skrotum dan menutupi

permukaan anterior dan sisi masing-masing testis dan bekerja seperti kantung peritoneum, melumasi testis dan memungkinkan bergerak bebas tanpa gesekan. Testis harus sudah turun saat individu berusia 8 bulan.

- b) **Tunika albuginea** : Merupakan jaringan fibrosa yang berada dibawah tunika vaginalis yang melindungi testis. Lapisan ini tumbuh membentuk septum, membagi struktur kelenjar testis menjadi lobules.
- c) **Tunika vaskulosa** : Terdiri dari jaringan kapiler yang didukung oleh jaringan ikat halus

## 2) Epididimis

Epididimis dibentuk oleh saluran yang berlekuk-lekuk/saling melilit secara tidak teratur yang disebut **duktus epididymis**. Duktus epididymis memiliki panjang sekitar 600 cm. Duktus ini berawal dari puncak testis yang merupakan kepala epididymis. Setelah melewati jalan yang berliku-liku, duktus ini berakhir pada ekor epididimis yang kemudian menjadi vas deferens.

Epididimis terdiri dari tiga bagian yaitu :

- a) Bagian kepala : Bagian paling proksimal dari epididymis. Dibentuk oleh tubulus eferen testis yang mengangkut sperma dari testis ke epididimis
- b) Bagian tubuh : Dibentuk oleh saluran epididymis yang melilit
- c) Bagian ekor : Bagian paling distal dari epididimis, menandai asal dari vas deferens yang mengangkut sperma ke bagian prostat uretra untuk ejakulasi.

## Suplai Vaskular dan Limfatik

- 1) Vaskularisasi arteri : Testis dan epididymis mendapatkan pasokan darah dari arteri testicular yang berasal dari aorta di bawah arteri renalis. Arteri testicular berakhir pada pleksus vascular yang padat yang disebut pleksus pampiniformis yang berada sedikit di bawah tunika vaginalis mengelilingi testis.
- 2) Drainase vena : Drainase vena dicapai melalui vena testis berpasangan, yang terbentuk dari pleksus pampiniformis di skrotum. Diruang retroperitoneal, vena testis kiri mengalir ke vena renalis kiri, sedangkan vena testis kanan mengalir langsung ke vena cava inferior.
- 3) Drainase limfatik : Karena testis awalnya merupakan organ retroperitoneal, drainase limfatik menuju ke lumbar para-aorta disepanjang vertebra lumbar. Hal ini berbeda dengan skrotum yang mengalir ke nodus inguinalis superfisial terdekat.

### **Innervasi / Persarafan**

Testis dan epididimis menerima persarafan dari plexus testis – jaringan saraf yang berasal dari plexus renal dan aorta. Mereka menerima serat otonom dan sensorik.

### **Fisiologi Testis dan Epididimis**

- 1) Testis sebagai tempat terjadinya spermatogenesis dan produksi steroid seks pria
  - Sperma dihasilkan di tubulus semeniferus. Hormon yang mengendalikan produksi sperma adalah FSH. Sperma matur memiliki satu kepala, satu badan, dan ekor untuk motilitas/pergerakan.
  - Spermatozoa sangat sensitive terhadap suhu. Spermatogenesis yang berhasil berlangsung pada suhu sekitar 3 °C dibawah suhu tubuh normal. Testis bersuhu dingin karena posisinya berada diluar rongga abdomen.
- 2) Epididimis sebagai tempat maturasi akhir sperma. Sedangkan skrotum merupakan kantong kulit testis yang melindungi testis dan epididymis dari cedera fisik dan mengatur suhu testis

## **3. Skrotum**

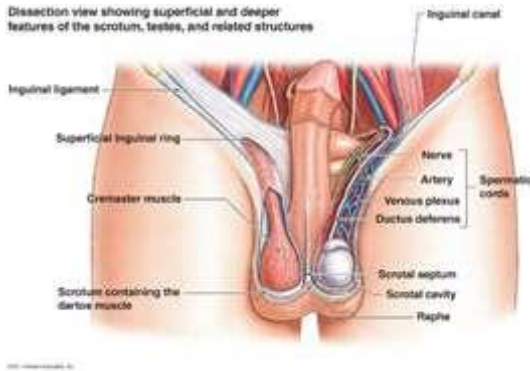### **Posisi Anatomi**

Skrotum adalah kantung kulit fibromuskular, yang terletak dibawah simfisis pubis, diantara penis dan anus, didepan bagian atas paha

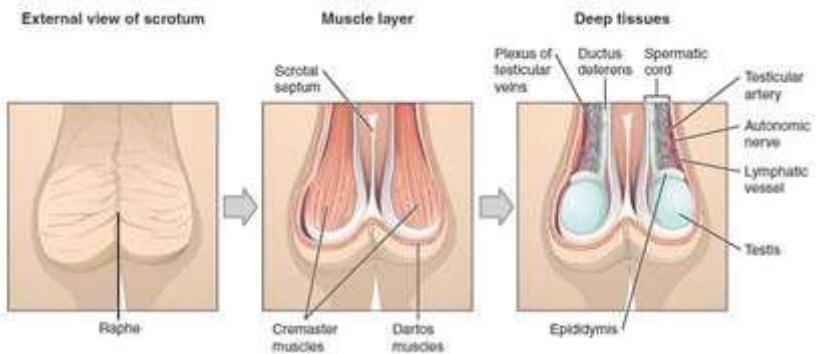
### **Struktur Anatomi**

Secara embriologis, skrotum berasal dari pembengkakan genital berpasangan. Selama perkembangan, pembengkakan genital menyatu digaris tengah – pada orang dewasa perpaduan ini ditandai oleh **raphe skrotum**. Secara biologis, skrotum homolog dengan labia mayira.

Skrotum terbagi menjadi dua kompartemen, dimana masing-masing kompartemen berisi satu testis, satu epididymis dan ujung testicular korda spermatik. Pada skrotum terdapat serat otot yang terletak tepat di bawah kulit, yang membantu mengatur suhu skrotum dengan mengerutkan kulit sehingga mengurangi area permukaan, mengurangi kehilangan panas.



**Gambar 1.42.** Tampilan permukaan dan bagian dalam dari skrotum, testis dan struktur terkait. Sumber : <https://www.anatomynote.com/human-anatomy/reproductive-system-anatomy/dissection-view-of-superficial-and-deeper-features-of-the-scrotum-testes-and-related-structure/>

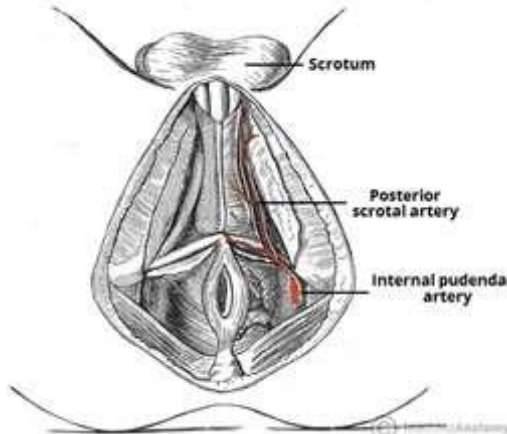


**Gambar 1.43.** Skrotum, lapisan otot dan komponen didalamnya. Sumber : <https://teachmeanatomy.info/pelvis/the-male-reproductive-system/scrotum/>

### Suplai Vaskular dan Limfatik

Skrotum menerima pasokan vascular dari pembuluh darah terdekat. Hal ini berbeda dengan testis yang membawa pembuluh darah, saraf dan drainase limfatik dari perut selama perkembangannya.

- 1) Arteri : Skrotum menerima suplai arteri dari **arteri skrotum anterior dan posterior**. Arteri skrotum anterior berasal dari arteri pudenda eksternal, sedangkan arteri posterior berasal dari arteri pudenda internal.
- 2) Vena : Vena skrotum mengikuti arteri utama, mengalir ke vena pudenda eksternal
- 3) Limfatik : Cairan limfatik dari skrotum mengalir ke kelenjar inguinal terdekat



Gambar 1.44. Arteri skrotum posterior. Sumber :

<https://teachmeanatomy.info/pelvis/the-male-reproductive-system/scrotum/>

#### Innervasi/Persarafan

Persarafan kulit ke skrotum disuplai oleh beberapa saraf sesuai dengan topografinya yaitu :

- 1) Bagian anterior dan anterolateral : Saraf skrotum anterior berasal dari cabang saraf genito-femoral dan saraf ilioinguinal.
- 2) Bagian posterior : Saraf skrotum posterior berasal dari cabang perineum dari saraf pudendal saraf kutaneus femoralis posterior.

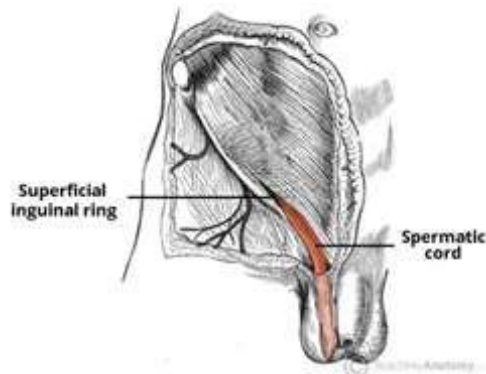
#### 4. Korda Spermatic

Korda spermatic merupakan kumpulan pembuluh darah, saraf dan saluran yang mengalir ke dan dari testis. Dikelilingi fascia dan membentuk struktur seperti tali.

##### Posisi Anatomi

Kordas spermatic tergantung pada testis yang berada di dalam skrotum. Tiap korda berisi arteri testikularis, vena testikularis, limfatik, saraf testicular dan vas

deferens, seluruhnya membentuk korda. Korda dibungkus oleh otot polos dan jaringan ikat serta fibrosa yang memanjang di kanalis inguinalis dan melekat pada testis di dinding posterior

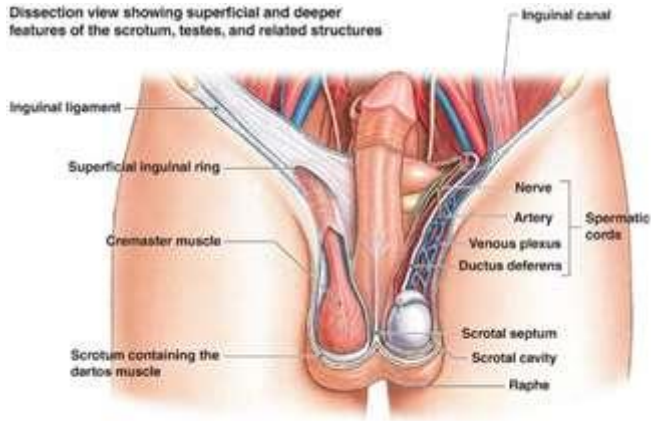


**Gambar 1.45.** Lokasi korda spermatik. Sumber :

[https://teachmeanatomy.info/pelvis/the-male-reproductive-system/spermatic-cord/#Pampiniform\\_Plexus](https://teachmeanatomy.info/pelvis/the-male-reproductive-system/spermatic-cord/#Pampiniform_Plexus)

### **Struktur Anatomi**

Perjalanan anatomi korda spermatik relatif singkat, dimulai dari perut inferior dan berakhir di skrotum. Korda spermatik terbentuk pada bagian terbuka kanalis inguinalis. Korda spermatik melewati saluran inguinalis, memasuki skrotum melalui cincin inguinalis superfisialis terus ke skrotum dan berakhir di perbatasan posterior testis. Disini, isinya tersebar untuk memasok berbagai struktur testis dan skrotum.



**Gambar 1.46.** Lokasi korda spermatic. Sumber :

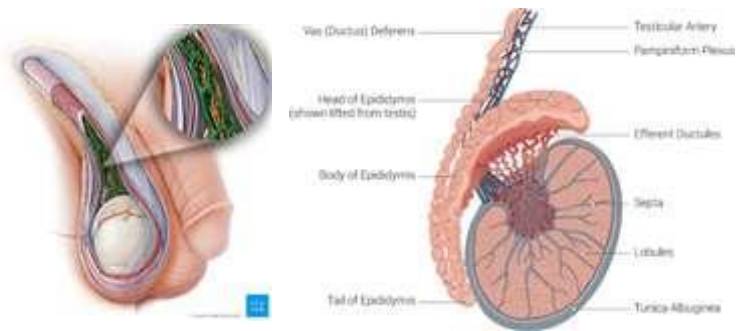
<https://www.anatomynote.com/human-anatomy/reproductive-system-anatomy/dissection-view-of-superficial-and-deeper-features-of-the-scrotum-testes-and-related-structure/>

Korda spermatic memiliki sejumlah struktur penting yang mengalir ke dan dari testis antara lain : Pembuluh darah, saraf, struktur lain yaitu : Vas deferens, prosesus vaginalis, pembuluh limfe

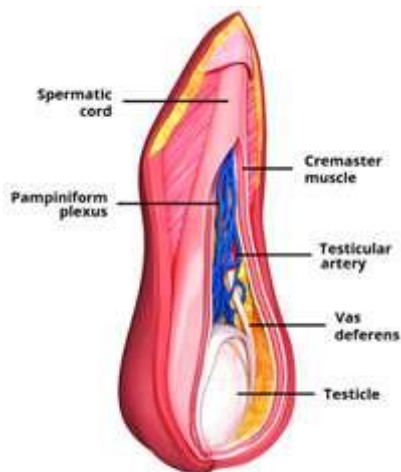
#### 1) **Pleksus Pampiniformis**

Pleksus pampiniformis adalah jaringan vena yang bertanggung jawab terhadap drainase vena testis. Memiliki konfigurasi yang unik, membungkus bagian pleksus disekitar arteri testis. Fungsi testis paling baik berada pada suhu dibawah suhu tubuh. Pleksus pampiniformis dapat membuang panas dari skrotum melalui vasodilatasi, sehingga pleksus berperan dalam pengaturan suhu testis.





**Gambar 1.47 :** Testis, epididymis, plexus pampiniformis. Sumber : <https://www.kenhub.com/en/library/anatomy/pampiniform-venous-plexus>



**Gambar 1.48 :** korda spermatik. Perhatikan bagaimana plexus pampiniformis membungkus arteri testis. Sumber : [https://teachmeanatomy.info/pelvis/the-male-reproductive-system/spermatic-cord/#Pampiniform\\_Plexus](https://teachmeanatomy.info/pelvis/the-male-reproductive-system/spermatic-cord/#Pampiniform_Plexus)

## 2) Vas Deferens

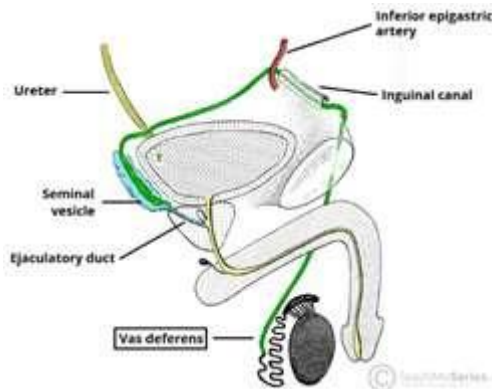
Vas deferens / saluran sperma adalah tabung berotot lurus dan tebal yang membawa sperma dari epididymis ke ampulla dan akhirnya ke saluran ejakulasi. Dari saluran ejakulasi, sperma dapat melewati uretra prostat. Panjang vas deferens sekitar 45 cm dan berjalan dari testis menuju kanalis inguinalis dan dibagian medial turun menuju dinding posterior kandung

kemih dimana vas deferens bersatu dengan saluran (duktus) dari **vesikula seminalis** untuk membentuk **duktus ejakulatoris**.

Dinding vas deferens sebagian besar terdiri dari otot polos, tersusun dalam tiga lapisan otot yaitu :

- a. Lapisan dalam : otot polos memanjang
- b. Lapisan tengah : otot polos melingkar
- c. Lapisan luar : otot polos memanjang

Terdapat persarafan otonom, yang memungkinkan pergerakan cepat sperma menuju saluran ejakulasi. Gerakan ini juga difasilitasi oleh lapisan mukosa bagian dalam vas deferens (yang dibatasi oleh sel-sel yang memiliki mikrovili)



**Gambar 1.49** : Anatomi vas deferens. Sumber :

[https://teachmeanatomy.info/pelvis/the-male-reproductive-system/spermatic-cord/#Pampiniform\\_Plexus](https://teachmeanatomy.info/pelvis/the-male-reproductive-system/spermatic-cord/#Pampiniform_Plexus)

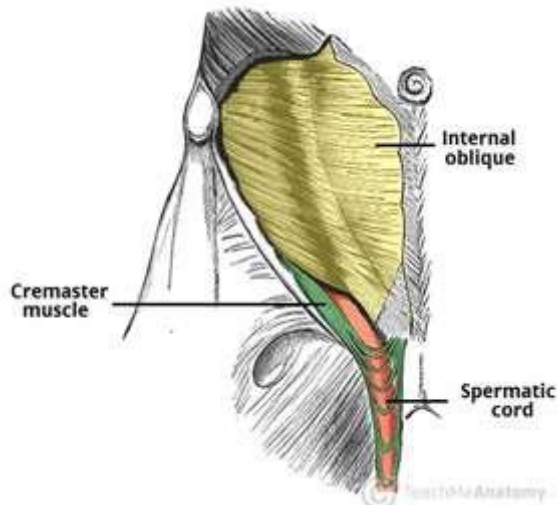
### Bagian Fasia

Isi dari korda spermatik diikat bersama oleh tiga lapisan fasia, semuanya berasal dari dinding perut anterior.

- 1) Fasia spermatik eksternal : Berasal dari fasia subkutan dalam (fasia inominata)
- 2) Fasia dan otot Cremaster : Berasal dari otot oblik internal dan penutup fasia.
- 3) Fasia spermatik internal : Berasal dari fasia transversalis

Tiga lapisan fasia sendiri ditutupi oleh lapisan fasia superfisialis, yang terletak tepat dibawah kulit skrotum.

Otot Cremaster membentuk lapisan tengah fascia korda spermatic yang merupakan lapisan otot lurik yang terputus-putus



**Gambar 1.50.** Otot Cremaster. Perhatikan bagian struktur yang melingkar . Sumber : [https://teachmeanatomy.info/pelvis/the-male-reproductive-system/spermatic-cord/#Pampiniform\\_Plexus](https://teachmeanatomy.info/pelvis/the-male-reproductive-system/spermatic-cord/#Pampiniform_Plexus)

#### **Suplai Neurovascular dan Limfatik**

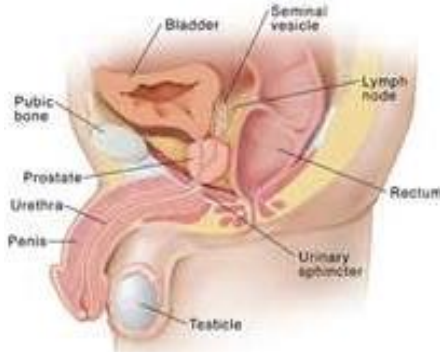Arteri yang memvascularisasi korda spermatic adalah arteri testicularis yang merupakan cabang dari aorta abdominalis, yang berada tepat di bawah arteri renalis. Drainase vena adalah vena testicular yang keluar menuju rongga abdomen. Vena bagian kiri terhubung dengan vena renalis kiri, sedangkan vena bagian kanan keluar menuju vena kava inferior. Nodus limfe yang mengalir testis adalah nodus limfe disekitar aorta, sedangkan saraf yang mempersarafi organ ini berasal dari cabang saraf thorakik ke 10-11 (T10-11)

#### **5. Kelenjar Prostat**

Prostat adalah kelenjar aksesori terbesar dalam system reproduksi pria. Prostat mengeluarkan enzim proteolitik ke dalam semen yang bertindak untuk memecah faktor pembekuan dalam ejakulasi. Hal ini memungkinkan semen tetap dalam keadaan cair, bergerak sepanjang saluran reproduksi wanita untuk proses fertilisasi.

#### **Posisi Anatomi**

Kelenjar prostat terletak di rongga pelvis di depan rectum dan di belakang simfisis pubis, mengelilingi bagian pertama uretra. Pada bagian posterior prostat terletak ampula rectum.

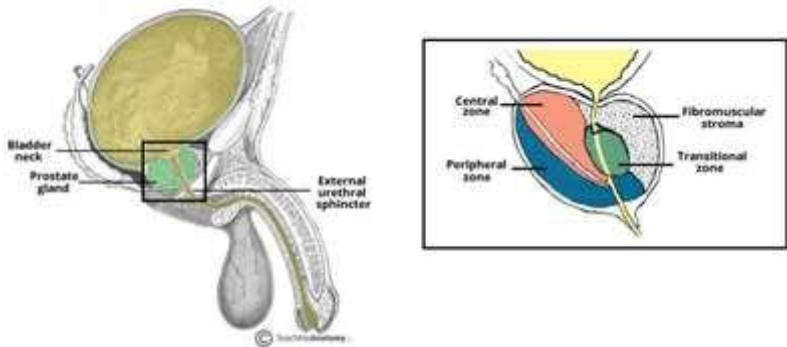


**Gambar 1.51.** Posisi anatomi kelenjar prostat. Sumber : <https://www.fairview.org/patient-education/87095>

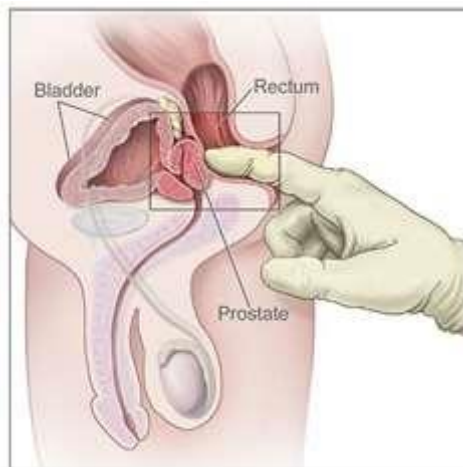
### Struktur Anatomi

Ukuran prostat sebesar buah kenari. Kira-kira 2/3 (dua pertiga) prostat memiliki struktur kelenjar dan 1/3 (sepertiga) sisanya adalah fibromuskuler. Kelenjar itu sendiri dikelilingi oleh kapsul berserat tipis dari prostat. Secara umum prostat dibagi menjadi lobus anatomi (inferolateral, superomedial dan anteromedial) oleh uretra dan saluran ejakulasi. Namun secara klinis histologi prostat dibagi menjadi 3 (tiga) zona (menurut McNeal) yaitu :

- 1) **Zona pusat** : Mengelilingi saluran ejakulasi, terdiri dari sekitar 25% dari volume prostat normal. Saluran dari kelenjar zona pusat cenderung kosong di uretra prostat sehingga relative lebih kebal terhadap refluks/aliran balik urine.
- 2) **Zona transisi** : Terletak di pusat dan mengelilingi uretra, terdiri dari 5-10% dari volume prostat normal. Kelenjar zona transisi adalah kelenjar yang biasanya mengalami BPH (Benigna Prostat Hyperplasia)
- 3) **Zona perifer** : Membentuk bagian utama kelenjar (sekitar 65%) dan terletak di bagian posterior. Saluran kelenjar dari zona perifer mengosongkan secara vertical di uretra prostat yang memungkinkan terjadinya refluks urine.



**Gambar 1.51.** Zona pada kelenjar prostat. Sumber : <https://teachmeanatomy.info/pelvis/the-male-reproductive-system/prostate-gland/>



**Gambar 1.52.** Prostat dapat dirasakan secara anterior selama pemeriksaan anus bimanual. Zona perifer sebagian besar teraba. Sumber: <https://teachmeanatomy.info/pelvis/the-male-reproductive-system/prostate-gland/>

Kelenjar prostat menyekresikan cairan seperti susu encer dan berisi sekitar 30% **semen**. Semen mengandung enzim pembekuan, yang mengentalkan semen didalam vagina untuk meningkatkan kemungkinan semen dapat bertahan didekat serviks.

#### **Suplai Vaskular dan Limfatik**

Pasokan darah ke prostat berasal dari arteri prostat, yang sebagian besar berasal dari arteri iliaka internal, arteri pudendal internal dan rectum bagian tengah. Drainase vena melalui pleksus vena prostat, mengalir ke vena iliaka interna. Vena yang mengalirkan darah dari prostat berukuran besar dan berdinding tipis, membentuk pleksus yang berhubungan dengan pleksus yang mengalirkan darah dari vesica urinaria. Keduanya mengalirkan darah ke vena iliaka interna. Pleksus prostatika juga berhubungan dengan pleksus-pleksus vena vertebralis. Aliran limfatik pada prostat mengikuti aliran pada vesikula seminalis dan leher vesica urinaria yaitu ke rantai nodus iliaka

### **Innervasi / Persarafan**

Prostat menerima persarafan simpatis, parasimpatis dan sensorik dari pleksus hipogastrika inferior. Otot polos kelenjar prostat dipersarafi oleh serabut simpatus yang aktif selama ejakulasi.

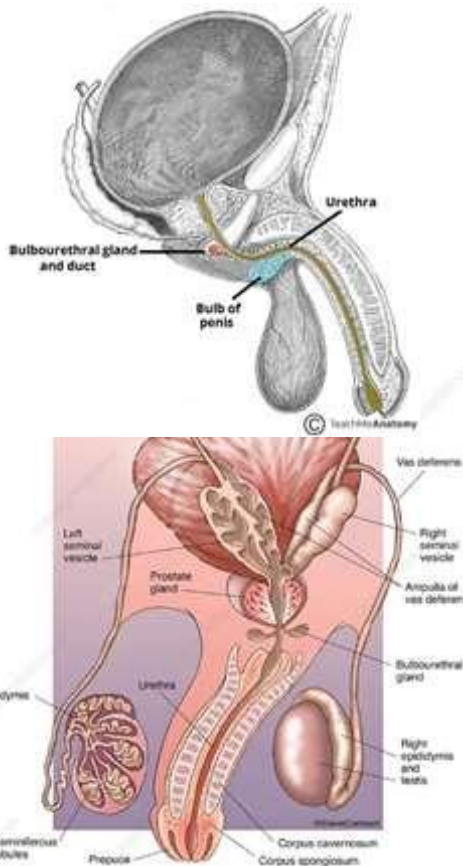
## **6. Kelenjar Bulbourethral**

Kelenjar bulbourethral (disebut juga kelenjar Cowper) adalah sepasang kelenjar eksokrin yang mempengaruhi volume akhir semen dengan memproduksi sekresi lendir pelumas.

### **Posisi dan Struktur Anatomi**

Kelenjar bulbourethral dapat ditemukan dikantong perineum proa. Terletak posterolateral ke membran uretra dan superior ke bulbus penis. Saluran kelenjar menembus membrane perineum. Kelenjar ini merupakan senyawa tubule-alveolar yang dilapisi oleh epitel kolumnar.

Secara embiologis kelenjar bulbouretral berasal dari sinus urogenital, bersama dengan vesica urinaria, prostat dan uretra. Perkembangannya sangat dipengaruhi DHT (dehydrotestosterone).



**Gambar 1.53.** Posisi anatomi kelenjar bulboethral. Sumber:

<https://teachmeanatomy.info/pelvis/the-male-reproductive-system/bulbourethral-gland/> &  
<https://www.sciencephoto.com/media/995594/view>

### **Suplai Vaskularisasi dan Limfatik**

Pasokan arteri kelenjar bulboethral berasal dari arteri ke bulbus penis. Seperti vesika seminalis, kelenjar bulboethral mengalir ke kelajar getah bening/nodus limfatik iliaka internal dan eksternal.

### **Innervasi / Persarafan**

Neuron yang menproyeksikan ke kelenjar bulboourethral ditemukan di ganglia panggul, ganglia rantai simpatis (L2-S3), ganglion mesenterika kaudal dan ganglia akar dorsal (L1-L3, S1-S3).

### **Fisiologi Kelenjar Bulboourethral**

Selama gairah seksual, kelenjar bulboourethral menyekresikan lendir yang mengandung glikoprotein. Zat ini memiliki tiga fungsi penting yaitu :

- 1) Sebagai pelumas/lubrikan uretra dan ujung penis
- 2) Melepaskan residu urine, sel-sel mati atau lendir melalui meatus uretra, menyiapkan jalur bersih dilumasi untuk ejakulasi.
- 3) Membantu menetralkan keasaman residu dalam uretra (sekresi bersifat basa)

Sekresi kelenjar bulboourethral ini tidak mengandung spermatozoa, namun terkadang sekresi ini (disebut juga sebagai pre-ejakulasi) dapat membawa spermatozoa yang tersisa di uretra setelah ejakulasi sebelumnya (spermatozoa dalam suhu tubuh dapat bertahan lebih dari 48 jam). Hal ini dapat dibersihkan dengan buang air kecil dan membersihkan uretra. Meskipun jarang, hal ini dapat diduga menjadi penyebab kehamilan tidak diinginkan selama hubungan seksual tanpa kondom.

## **7. Vesikula Seminalis**

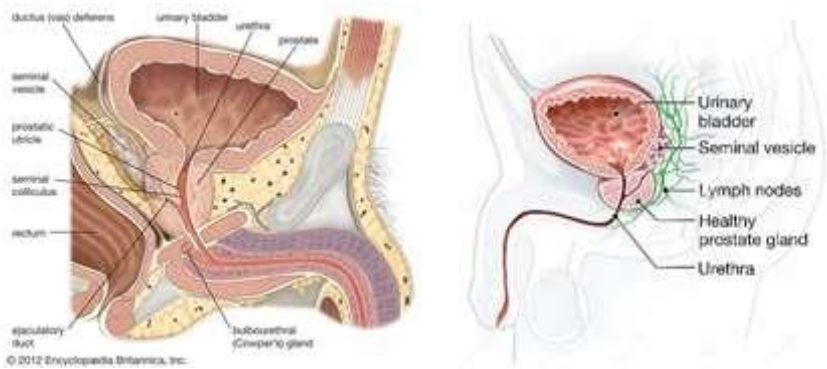
Vesikula seminalis / kelenjar seminal adalah sepasang kelenjar berukuran kecil yang dilapisi epitel kolumnar berfungsi untuk menghasilkan bahan penyusun semen sekitar 70% dari total volume semen.

### **Posisi dan Struktur Anatomi**

Vesikula seminal merupakan sepasang kelenjar tubular panjang 5 cm, terletak diantara fundus vesica urinaria dan rectum. Hubungan anatomi paling penting adalah dengan vas deferens, yang bergabung dengan duktus vesikula seminalis untuk membentuk duktus ejakularis yang selanjutnya mengalir ke uretra prostat.

Secara internal, keejar memiliki struktur sarang lebah, berlobus dengan mukosa yang dilapisi oleh epitel kolumnar. Sel-sel kolumnar ini sangat dipengaruhi oleh testotestosterone.

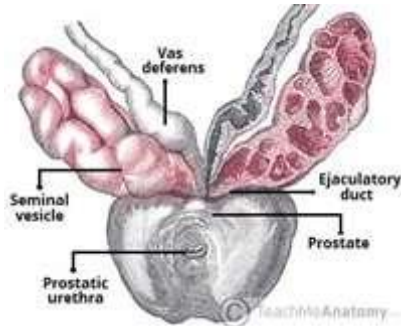




**Gambar 1.54.** Potongan sagittal menunjukkan posisi kelenjar prostat, vesikula seminalis dan vas deferens. Sumber: <https://www.britannica.com/science/prostatic-utricle>

### Embriologi

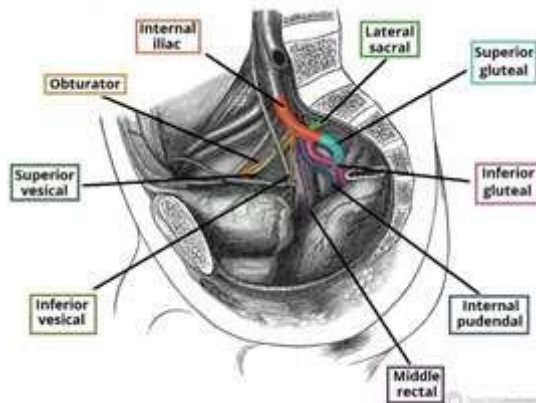
Kelenjar seminal bersama dengan saluran ejakulasi, epididymis dan vas deferens berasal dari saluran mesonefrik, struktur precursor genitalia internal pria.



**Gambar 1.55.** Posisi anatomi vesikula seminalis dan hubungannya dengan vas deferens dan kelenjar prostat. Sumber: <https://teachmeanatomy.info/pelvis/the-male-reproductive-system/seminal-vesicles/>

### Suplai Vaskular dan Limfatik

Vaskularisasi arteri ke kelenjar seminalis berasal dari vesikel inferior, arteri pudendal internal dan rectum bagian tengah, yang semuanya berasal dari arteri iliaka internal. Drainase limfatik berasal dari nodus limfe internal dan eksternal.



**Gambar 1.56.** Percabangan utama arteri iliaka internal. Sumber:

<https://teachmeanatomy.info/pelvis/the-male-reproductive-system/seminal-vesicles/>

### **Innervasi / Persarafan**

Persarafan kelenjar seperti halnya genetalia internal pria, sebagian besar adalah simpatik.

### **Fisiologi Vesikula Seminalis**

Sekresi kelenjar seminalis memiliki peran kunci dalam fungsi normal semen, membentuk 70% dari tota volume. Cairan dari vesikula seminalis termasuk dalam fraksi ejakulasi lanjut dimana cairan ini mengandung :

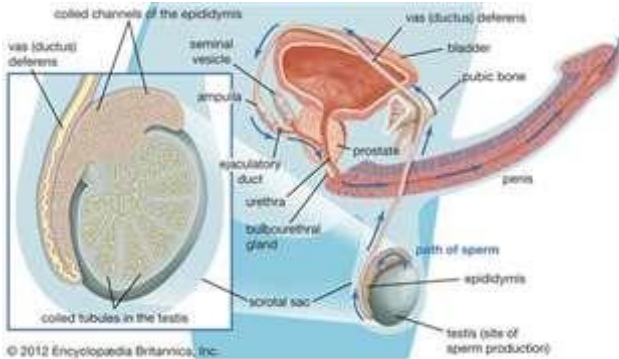
- 1) Cairan **alkalin** : Menetralkan keasaman uretra dan vagina untuk memfasilitasi kelangsungan hidup spermatozoa.
- 2) **Fruktosa** : Menyediakan sumber energy bagi spermatozoa
- 3) **Prostaglandin** : Berperan dalam menekan respon imun wanita terhadap semen asing
- 4) **Faktor pembekuan** : Dirancang untuk menjaga semen dalam saluran reproduksi wanita pasca ejakulasi.

Volumen semen yang tersisa terdiri dari spermatozoa testis, sekresi prostat dan lendir dari kelenjar bulbouretral.

### **Ejakulasi**

Ejakulasi terjadi saat pria mengalami orgasme, sperma didorong keluar oleh epididymis dan melalui vas deferens serta uretra. Semen didorong oleh kontraksi otot polos yang teratur didinding vas deferens (kontraksi muscular diperantarai oleh saraf simpatis). Otot didinding vesikula seminalis dan kelenjar prostat juga berkontraksi menyebabkan cairan semakin terdesak ke saluran genetalia. Dorongan

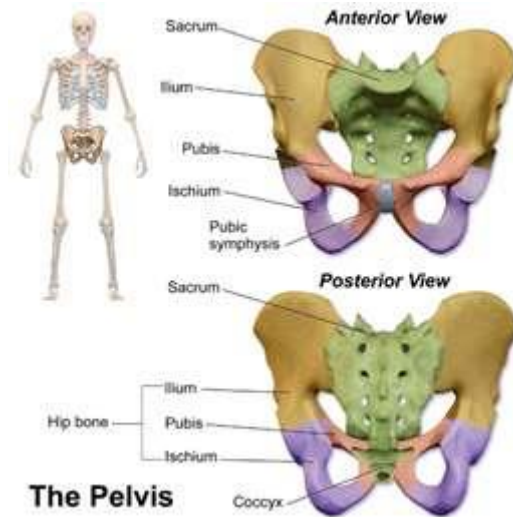
akibat proses kombinasi ini menyebabkan keluarnya semen melalui spingter eksternal uretra. Hanya sekitar 10% sperma yang dihasilkan saat ejakulasi akhir, sisanya dibuat dicairan prostat dan seminalis, yang bertambah jumlahnya saat orgasme, begitu juga mucus yang dihasilkan di uretra. Semen bersifat sedikit basa, yang bertujuan untuk menetralkan kondisi asam vagina. Saat ejakulasi normal, sekitar 2 – 5 ml semen dikeluarkan dan mengandung 40-150 juta sperma per ml. Apabila tidak diejakulasi, sperma secara bertahap mengalami kehilangan fertilitasnya setelah beberapa bulan dan direabsorpsi oleh epididymis.



**Gambar 1.57.** Produksi dan transport semen. Sumber : <https://www.britannica.com/science/erection#ref47877>

## Materi Anatomi Fisiologi Pelvis

Pelvis adalah struktur berbentuk seperti mangkuk yang merupakan gabungan dari beberapa tulang (os) yaitu antara lain os coxae, os sacrum dan os coccygeus. Pelvis memberikan dukungan untuk intestine/usus dan juga berisi vesica urinaria serta organ reproduksi penting. Terletak pada area diantara abdomen dan kaki. Ada beberapa perbedaan struktur anatomi pelvis wanita dan pria. Pelvis wanita secara umum ukurannya lebih luas dan lebar dibandingkan pelvis pria. Hal ini terkait dengan fungsi pelvis itu sendiri pada wanita adalah sebagai ruang bagi janin tumbuh dan berkembang serta melewati jalan lahir pada saat persalinan.



**Gambar 1.58.** Tulang pelvis tampak depan dan belakang. Sumber : <https://courses.lumenlearning.com/ap1x94x1/chapter/the-pelvis/>

Pengetahuan dan pemahaman tentang anatomi pelvis penting pada penatalaksanaan persalinan sebagai salah satu cara untuk memperkirakan kemajuan persalinan, yaitu dengan mengkaji hubungan janin dengan penanda pelvis tertentu. Bidan harus kompeten dalam mengenali bagian-bagian pelvis dan kondisi pelvis normal agar dapat mendeteksi penyimpangan sehingga dapat melakukan penatalaksanaan lebih lanjut. Pada bagian ini, akan dipelajari lebih lanjut tentang pelvis keras (bagian tulang) dan pelvis lunak (bagian otot dasar panggul) :

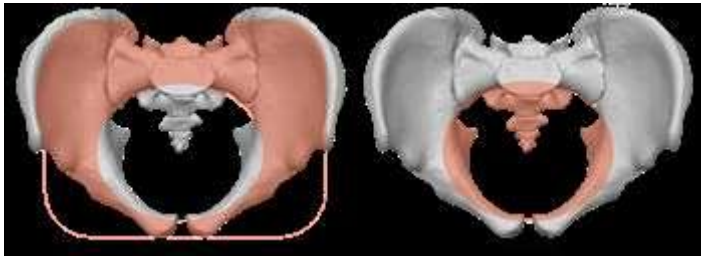
### **Bagian Pelvis**

#### **1. Pelvis Keras**

##### **Struktur Anatomi**

Pelvis dibagi menjadi dua area besar yaitu :

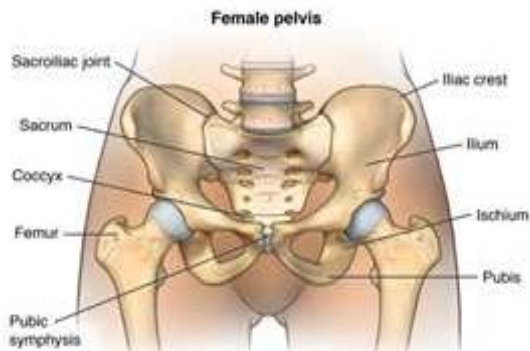
- 1) Pelvis mayor / false pelvis : Pelvis mayor letaknya lebih tinggi dan dikelilingi fossa iliaca, bagian ini untuk menyangga isi abdomen
- 2) Pelvis minor / true pelvis : Pelvis minor letaknya dibawah dan dikelilingi oleh pubis serta bagian os ischium. Pelvis minor ini menentukan ruang yang harus dilewati janin saat proses persalinan.



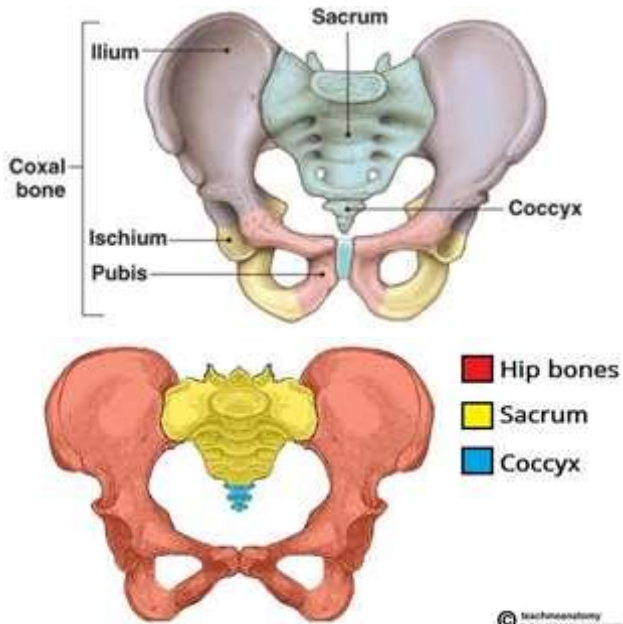
**Gambar 1.59.** Pelvis mayor (false) vs pelvis minor (true). Sumber : <https://courses.lumenlearning.com/ap1x94x1/chapter/the-pelvis/>

Pelvis dibentuk oleh 4 tulang yaitu :

- 1) 2 tulang pangkal paha (**ossa coxae**) yang terdiri dari :
  - Tulang usus (**os ilium**),
  - Tulang duduk (**os pubis**),
  - Tulang kemaluan (**os pubis**)
- 2) 1 tulang kelangkang (**os sacrum**)
- 3) 1 tulang ekor (**os coccygeus**)



**Gambar 1.60.** Struktur anatomi dan bagian-bagian pelvis. Sumber : <https://comportho.com/anatomy/anatomy-of-the-male-and-female-pelvis/>



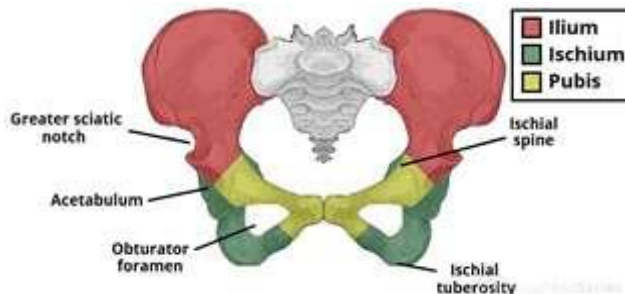
**Gambar 1.61.** Pelvis dibentuk oleh tulang paha (hip bones), sacrum & coccygeus.

Sumber : <https://teachmeanatomy.info/pelvis/bones/pelvic-girdle/>

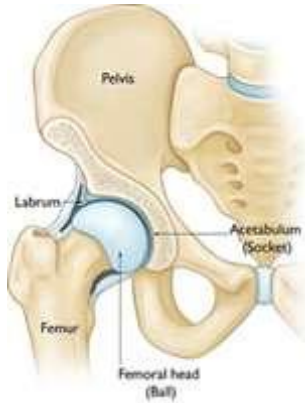Selanjutnya akan dibahas secara detail masing-masing bagian dari pelvis.

### Ossa Coxae

Nama lainnya yaitu hip bones/tulang pangkal paha. Terdiri dari 3 tulang yang saling berhubungan satu sama lain pada **Asetabulum** (mangkok tempat kepala tulang paha (caput femoris)). Ossa coxae terdiri dari os ilium, os ischium dan os pubis.



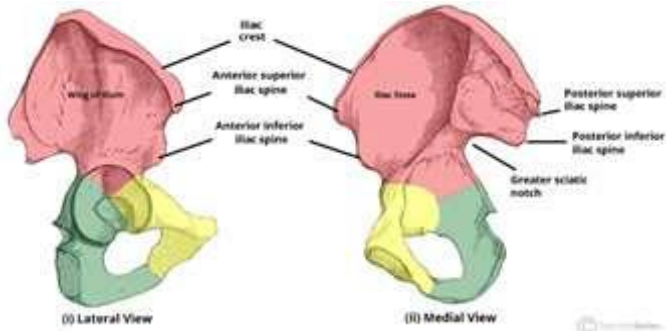
**Gambar 1.62.** Bagian dari Ossa Coxae. Sumber :  
<https://teachmeanatomy.info/pelvis/bones/hip-bone/>



**Gambar 1.63.** Posisi asetabulum, femur dan caput femoris. Sumber :  
<https://jonathanfrankmd.com/femoroacetabular-impingement-2/>

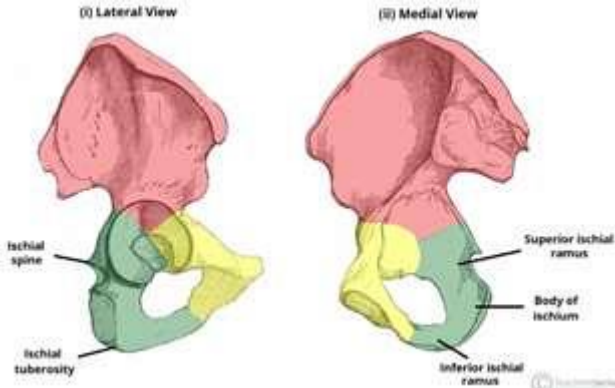
Tiga bagian dari Ossa coxae yaitu :

- 1) **Os Ilium** : Bagian tulang terluas dan terbesar, terletak di superior. Bagian atas dari os ilium merupakan penebalan tulang disebut **krista iliaca**. Ujung depan krista iliaca menonjol disebut **spina iliaca anterior superior (SIAS)**. Di bawah SIAS terdapat **spina iliaca anterior inferior**. Ujung belakang krista iliaca menonjol disebut **spina iliaca posterior superior (SIPS)**. Di bawah SIPS terdapat **spina iliaca posterior inferior**, dan di bawahnya terdapat suatu tekuk/lekukan yang disebut **insicura ischiadica mayor**. Tonjolan memanjang dibagian dalam os ilium disebut **linea inominate / linea termalis**. Linea inominate ini membagi pelvis mayor dan minor serta sebagai bagian dari pintu atas panggul (PAP).



**Gambar 1.64.** Bagian dari Os ilium – tampak samping dan tengah. Sumber : <https://teachmeanatomy.info/pelvis/bones/hip-bone/>

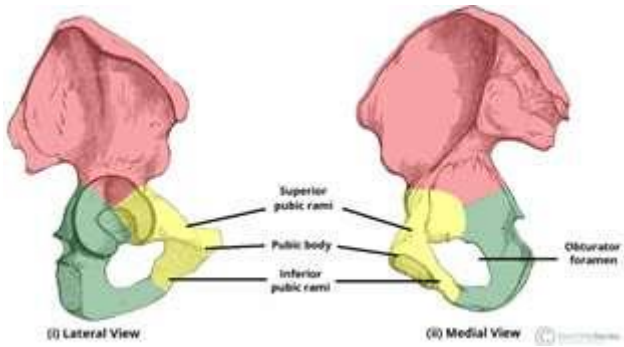
- 2) **Os Ischium** : Terletak dibawah os ilium. Bagian pinggir belakang menonjol disebut **Spina ischiadica**. Di bawahnya terdapat **Inscicura ischiadica minor**. Pinggir bawah sangat tebal untuk menyangga tubuh saat duduk, disebut **Tuber ischiadicum**



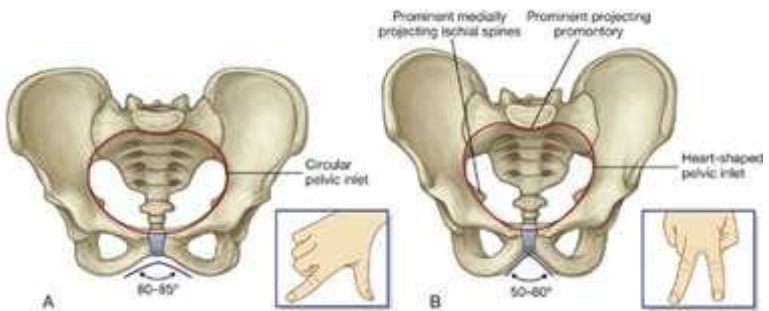
**Gambar 1.65.** Bagian dari Os ischium – tampak samping dan tengah. Sumber : <https://teachmeanatomy.info/pelvis/bones/hip-bone/>

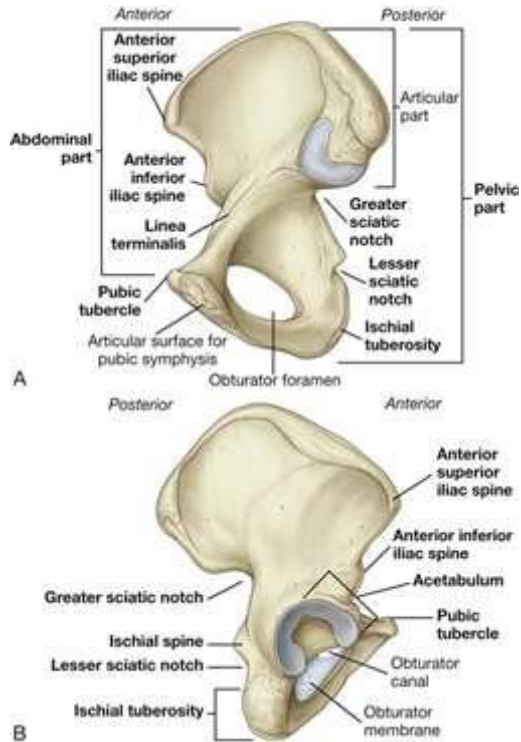
- 3) **Os Pubis** : Terletak sebelah bawah dan depan dari os ilium. Os pubis dengan os ischium dibatasi oleh **foramen obturatum**. Os pubis berhubungan dengan os ilium melalui **Ramus superior osis pubis**. Di bagian bawah simfisis pubis disebut **Ramus inferior osis pubis** membentuk sudut **Arcus pubis** (normal > 90°)





**Gambar 1.66.** Bagian dari Os pubis – tampak samping dan tengah. Sumber : <https://teachmeanatomy.info/pelvis/bones/hip-bone/>



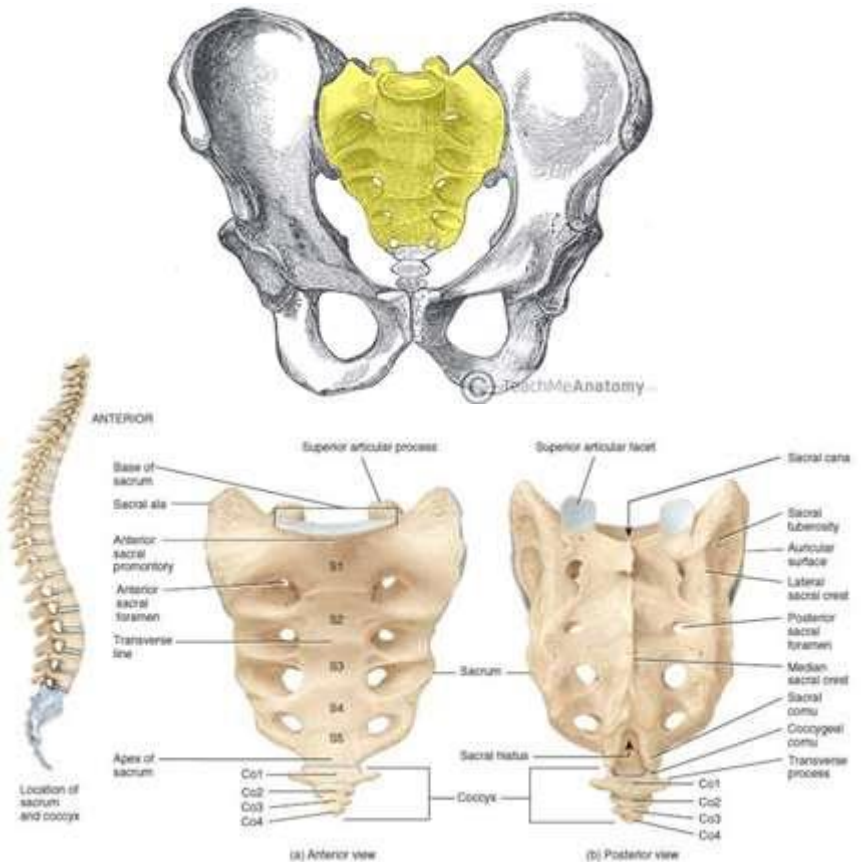


**Gambar 1.67.** Bagian keseluruhan dari ossa coxae – tampak samping dan tengah.

Sumber : <https://clinicalgate.com/pelvis-and-perineum-2/>

### Os Sacrum

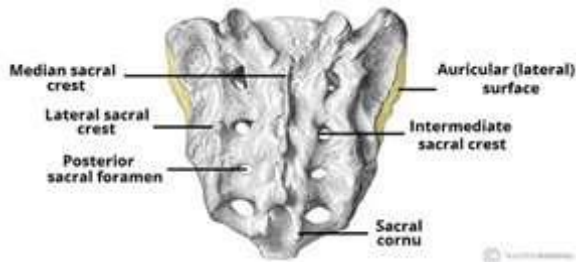
Sacrum memiliki bentuk segitiga terbalik, perpaduan lima vertebra sakral yang menyatu. Batas atas vertebra sacrum pertama menonjol ke depan disebut **promontorium**.



**Gambar 1.68.** Posisi anatomi sacrum . Sumber : <https://teachmeanatomy.info/pelvis/bones/sacrum/>

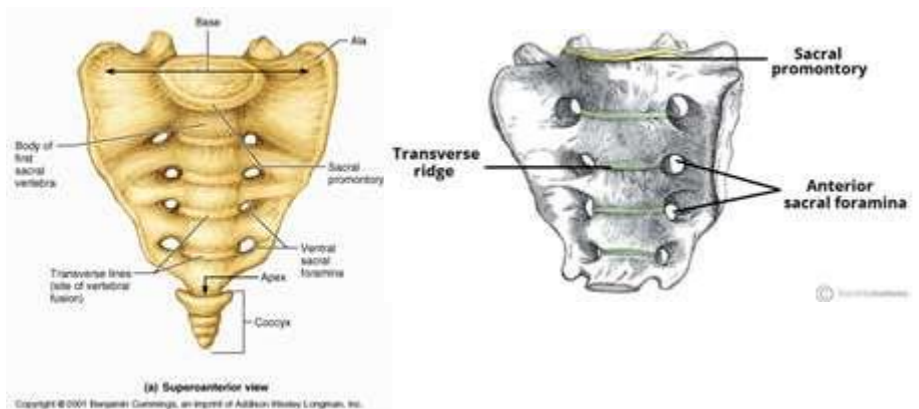
Permukaan sacrum ada dua yaitu :

- 1) Permukaan dorsal/belakang : Permukaan ini kasar dan terdapat cuat-cuat duri yang disebut **crista sacralis** yang terdapat di tengah permukaan dorsal. Hal ini memberi ikatan pada ligamentum supraspinosus.



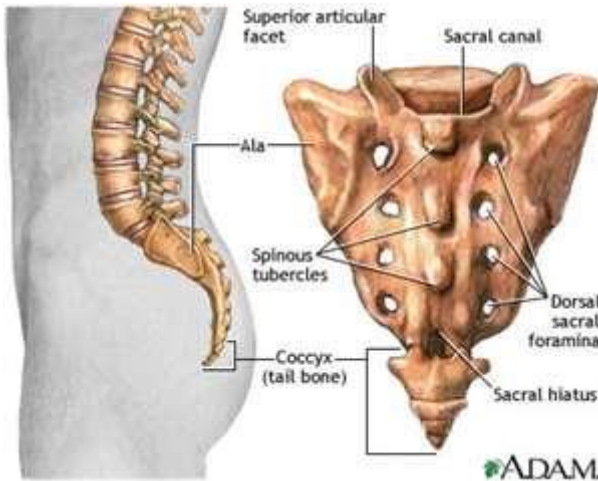
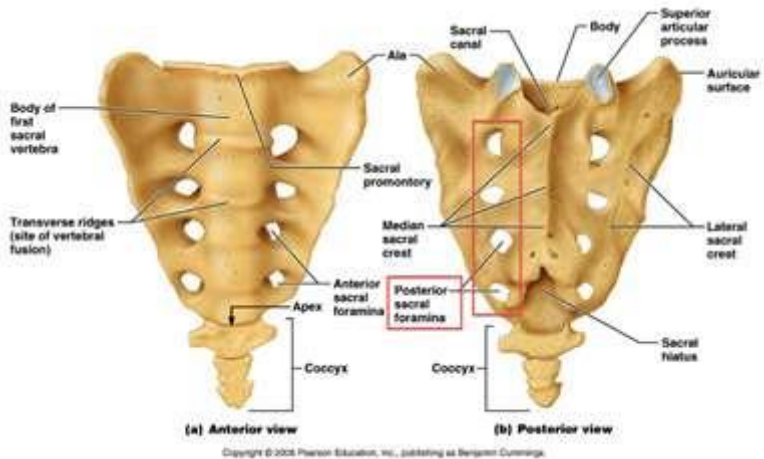
Gambar 1.69. Permukaan bagian belakang sacrum . Sumber : <https://teachmeanatomy.info/pelvis/bones/sacrum/>

- 2) Permukaan depan : Permukaan depan licin, bentuk cekung. Dibagian kiri dan kanan garis tengah ada lubang yang dilalui saraf yang disebut **Foramina sacralia anterior**.



Gambar 1.70. Permukaan bagian depan sacrum . Sumber : <https://teachmeanatomy.info/pelvis/bones/sacrum/>

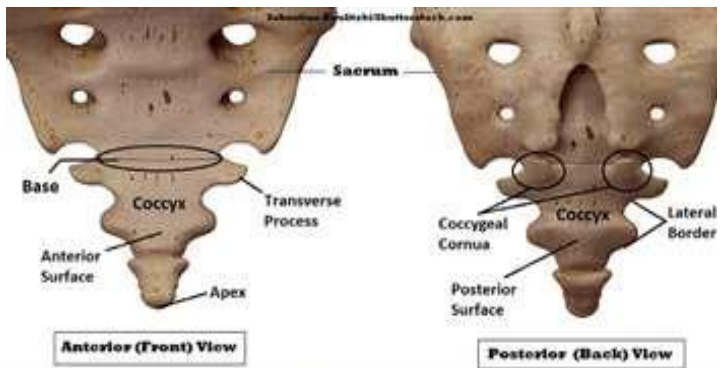
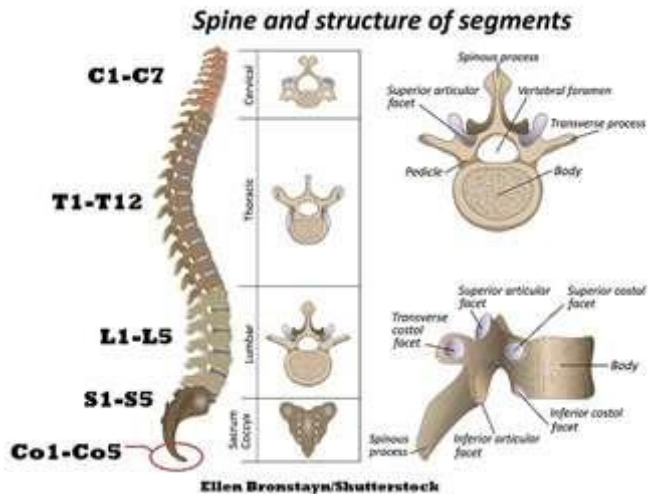
Secara lateral, sacrum melebar sehingga membentuk sayap sacrum. Kesamping berhubungan dengan ossa coxae melalui **Articulation sacro iliaca**. Ke bawah berhubungan dengan os coccygeus melalui **Articulatio sacro coccygeus**.



Gambar 1.70. Permukaan bagian depan, belakang, samping sacrum . Sumber : <https://boneandspine.com/sacrum-bone-anatomy/>

### Os Coccygeus

Os coccygeus atau tulang ekor merupakan bagian terminal dari kolom vertebra. Berbentuk segitiga dengan 3-5 ruas tulang vertebra yang menyatu. Saat persalinan, tulang ini dapat didorong kebelakang untuk memperluas jalan lahir.

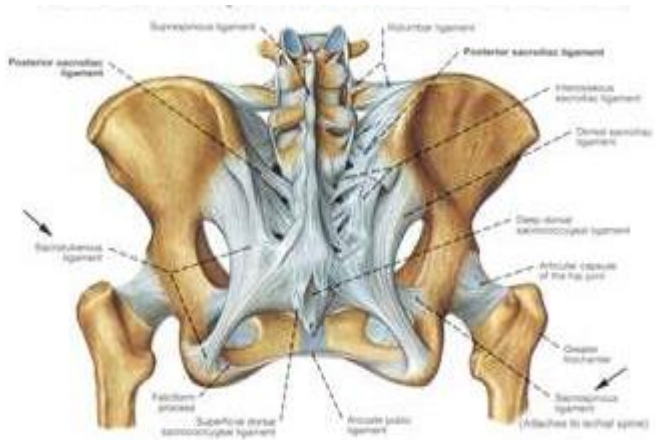
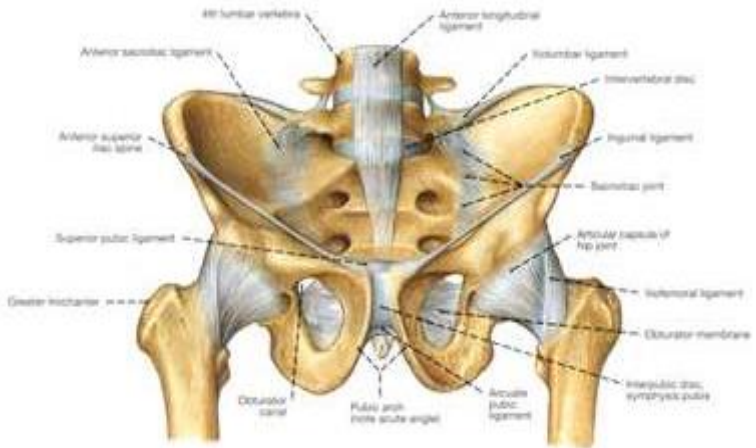


Gambar 1.71. Anatomi coccygeus . Sumber :

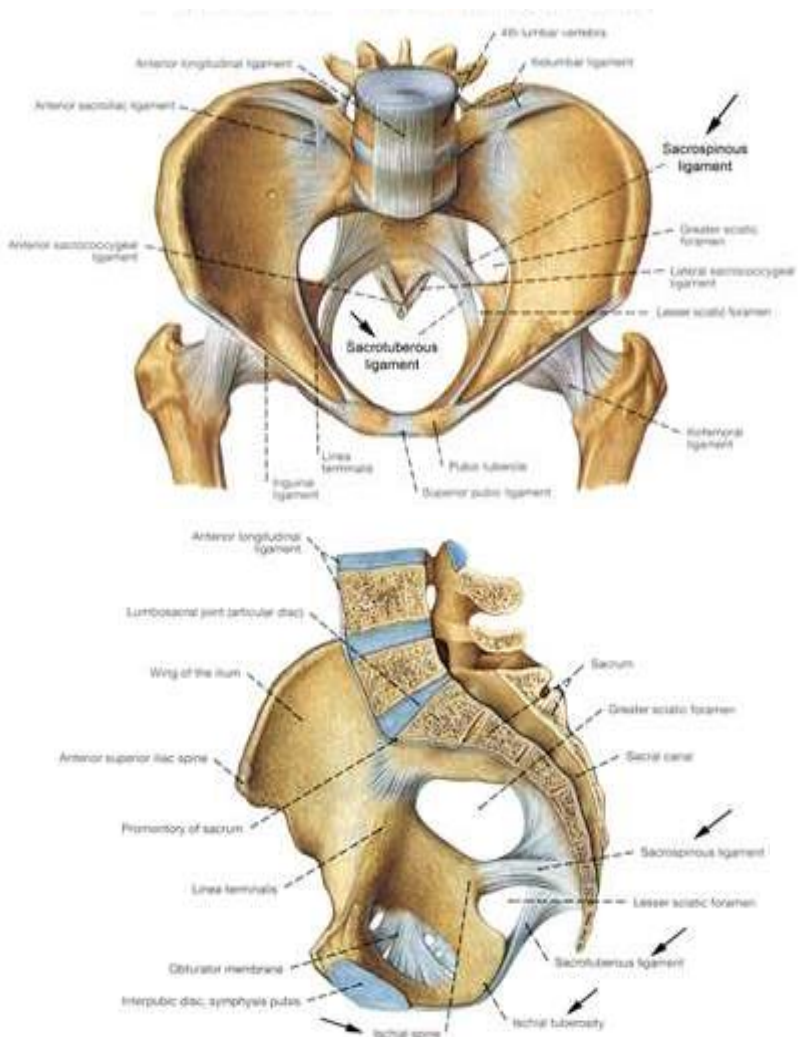
<https://www.registerednurses.com/coccyx-anatomy/>

### Sendi dan Ligament Pelvis

Terdapat beberapa sendi pelvis yaitu : sendi sacro-iliaka, sendi sacro-coccygeus, sendi lumbo-sacral dan simfisis pubis. Setiap sendi disatukan oleh ligament.





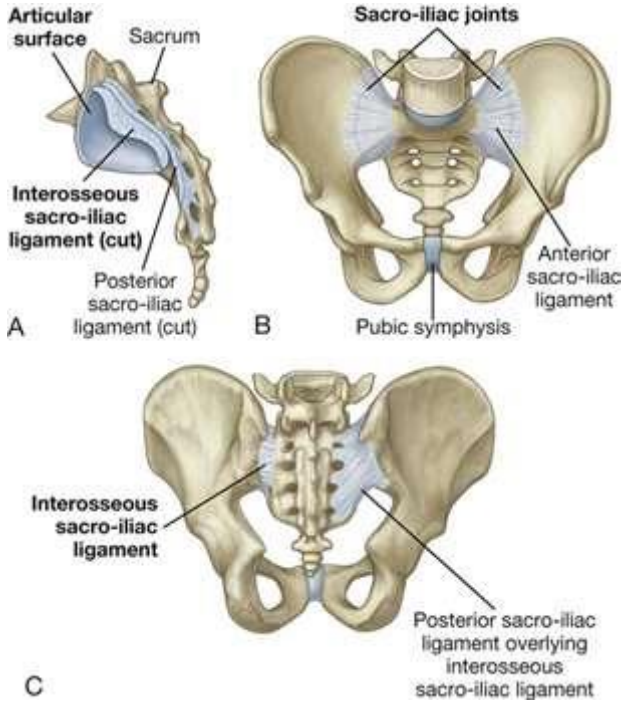


**Gambar 1.72** . Pelvis, sendi pelvis dan ligament – tampak muka, samping dan belakang  
 . Sumber : <https://boneandspine.com/bony-pelvis-anatomy/>

- 1) **Sendi sakroiliaka** : Merupakan sendi terkuat di tubuh, menyatukan sacrum dan ilium. Sendi ini hampir tidak bergerak yang dikelilingi kapsul sendi yang sangat kencang melekat pada margin articular. Sendi sacroiliaka dipertahankan oleh tiga ligament yaitu : **Ligament anterior sacro-**



iliaca, ligament interosseus sacro-iliaca dan ligament posterior sacro-iliaca.



Gambar 1.73 . Sendi sacro-iliaca dan ligament terkait . Sumber :

<https://clinicalgate.com/pelvis-and-perineum-2/>

- 2) **Sendi sacro-coccygeus** : Sendi ini terbentuk didasar coccygeus bersambungan dengan ujung sacrum. Pada keadaan tidak hamil, terdapat sedikit sekali gerakan pada sendi tersebut, tetapi aktivitas endokrin selama kehamilan menyebabkan ligament tersebut melunak sehingga memungkinkan untuk meregang. Hal ini memberikan ruang dan meningkatkan diameter antero-posterior sehingga kepala janin dapat melewati pelvis. Vaskularisasi pada sendi ini berasal dari sacrum lateral inferior dan arteri sacrum median. Yang pertama adalah cabang dari arteri

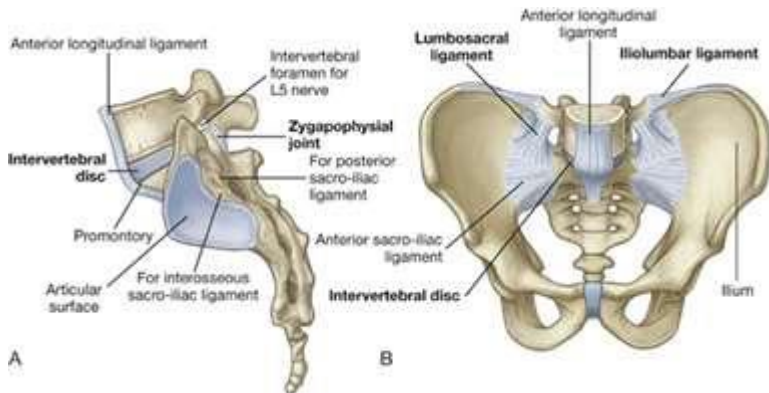
iliaca interna, sedangkan yang kedua muncul dari bifurkasi terminal aorta abdominalis

**Gambar 1.74 .** Sendi sacro-coccygeus. Sumber :

<https://www.kenhub.com/en/library/anatomy/sacrococcygeal-joint>

### 3) Sendi lumbo-sacral

Sacrum bagian atas berhubungan dengan bagian lumbal. Sendi lumbo-sacral terbentuk antara vertebra lumbal 5 (L5) dan sacrum. Sendi lumbo-sacral diperkuat oleh ligament ilio-lumbar dan lumbo-sacral yang kuat yang memanjang dari transversal vertebra lumbal 5 yang diperluas ke ilium dan sacrum.

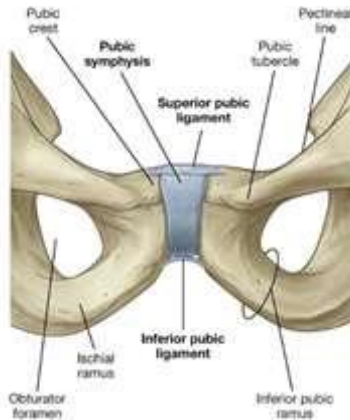


**Gambar 1.75 .** Sendi lumbo-sacral dan ligament terkait . Sumber :

<https://clinicalgate.com/pelvis-and-perineum-2/>

#### 4) Sendi simfisis pubis

Sendi simfisis pubis terletak di anterior antara permukaan tulang pubis yang berdekatan. Setiap permukaan sendi ditutupi oleh tulang rawan hialin. Sendi dikelilingi oleh lapisan jalinan serat kolagen dan dua ligament utama yang terkait yaitu **ligament superior pubis dan ligament inferior pubis**

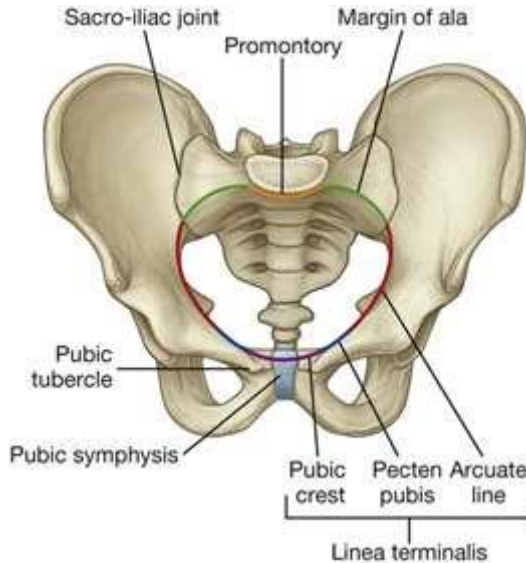


Gambar 1. Sumber : <https://clinicalgate.com/pelvis-and-perineum-2/>

#### Pelvis Minor

Pelvis minor merupakan suatu saluran bertulang, yang akan dilewati janin selama persalinan. Pelvis minor terdiri dari bidang:

- 1) **Pintu Atas Panggul (PAP)** : Pintu Atas Panggul berbentuk bulat, kecuali pada bagian promontorium sacrum yang menonjol ke dalam. Promontorium dan sayap sacrum membentuk batas posterior, tulang iliaca / os ilium membentuk batas lateral, serta os pubis membentuk batas anteriornya. Secara ringkas, PAP dibatasi oleh :
  - Promontorium
  - Sayap os sacrum
  - Linea inominata / linea terminalis kiri dan kanan
  - Ramus superior osis pubis kiri dan kanan
  - Pinggir atas simfisis pubis

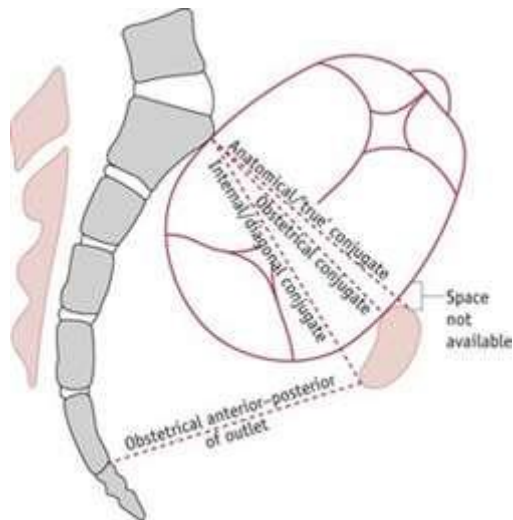


**Gambar 1.77** . Bagian dari pintu atas panggul / *pelvic inlet*. Sumber : <https://clinicalgate.com/pelvis-and-perineum-2/>

Pintu atas panggul ditentukan 3 ukuran penting yaitu

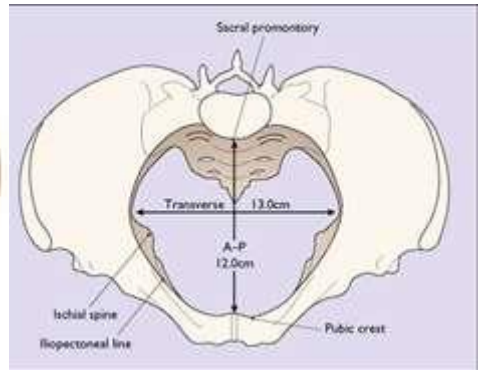
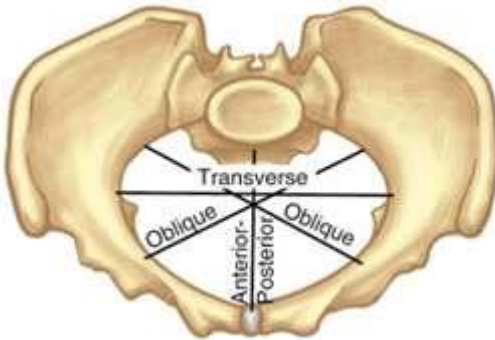
- Ukuran muka belakang / **diameter anteroposterior**

Batas diameter ini adalah promontorium sampai ke pinggir atas simfisis pubis disebut sebagai **Conjugata Vera/Conjugata anatomis** dengan panjang kurang lebih 12 cm. Dibawah conjugate ini terdapat **Conjugate obstetric**, yang mencerminkan besarnya ruang yang tersedia untuk jalan lahir. Conjugata vera/anatomis tidak dapat diukur secara langsung, tapi harus melalui **Conjugata diagonalis** yaitu dari tepi bawah simfisis pubis sampai ke promontorium. Pengukurannya dilakukan melalui pemeriksaan dalam. Normal ukurannya 12-13 cm. Rumus sederhana untuk mengukur Conjugata vera yaitu :  $CD - 1 \frac{1}{2}$



**Gambar 1.78** . Conjugata dari pintu atas panggul dan posisi kepala janin saat memasuki pintu atas panggul. Sumber : <https://nursekey.com/of-male-and-female-reproduction/>

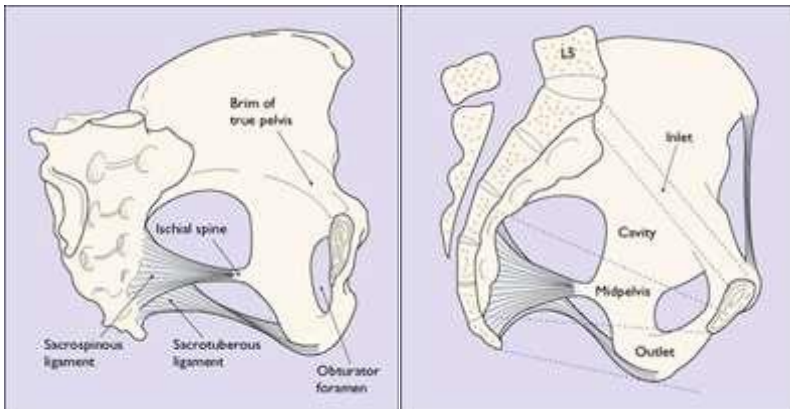
- Ukuran melintang / **diameter transversal**  
Garis yang menghubungkan jarak antara kedua linea inominata kiri dan kanan. Ukuran diameter ini kurang lebih 12 cm.
- Ukuran serong / **diameter oblik**  
Diameter ini adalah jarak antara **Articulatio sacro iliaca** menuju **Tuberkulum pubikum** yang bertentangan. Ukuran diameter ini kurang lebih 13 cm.



**Gambar 1.79** . Diameter dan ukuran pintu atas panggul. Sumber :

[https://medicine.academic.ru/117115/pelvic\\_diameter](https://medicine.academic.ru/117115/pelvic_diameter)  
<https://clinicalgate.com/physiological-and-anatomical-changes-in-childbirth/>

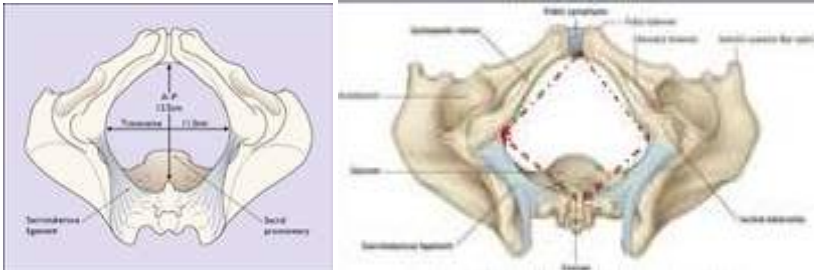
- 2) **Bidang Luas Panggul** : Bagian ini membentang antara pertengahan simfisis pubis ke pertemuan os sacrum ke 2 dan 3. Ukuran antero-posterior kurang lebih 13 cm, dan ukuran transversa kurang lebih 12 cm.
- 3) **Bidang Sempit Panggul** : Membentang setinggi tepi bawah simfisis, kedua spina ischiadica dan memotong sacrum kurang lebih 1-2 cm diatas ujungnya. Ukuran antero-posterior kurang lebih 11 cm dan ukuran transversa kurang lebih 10 cm



**Gambar 1.80**. Rongga panggul. Bagian kiri : Bagian os coxae kanan diangkat untuk menunjukkan luas rongga. Bagian kanan : Bagian dari pelvis minor . Sumber :

<https://clinicalgate.com/physiological-and-anatomical-changes-in-childbirth/>

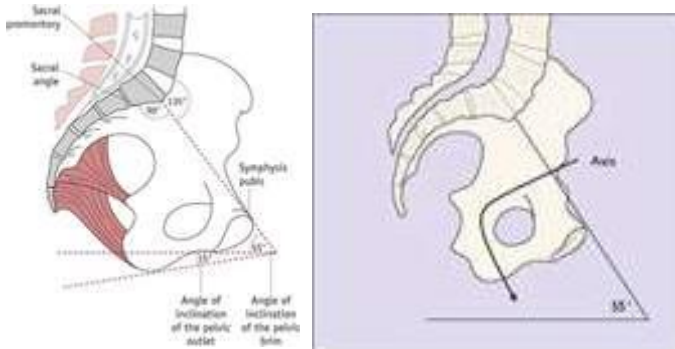
- 4) **Pintu Bawah Panggul (PBP)** : Pintu bawah panggul bukan 1 bidang tapi merupakan 2 segitiga dengan dasar yang sama yaitu garis yang menghubungkan kedua Tuber ischiadicum kiri dan kanan. Bentuk PBP ini seperti wajik.
- Bagian **segitiga depan** dasarnya Tuber ischiadicum, sisi-sisinya Ramus inferior osis pubis dengan batas/ujungnya Arcus pubis.
  - Bagian **segitiga belakang** dasarnya Tuber ischiadicum, sisi-sisinya ligamentum Sacro tuberosum, batas/ujungnya Os sacrum.
- Pintu bawah panggul memiliki 3 ukuran penting yaitu :
- Ukuran **antero-posterior** : Dari tepi bawah simfisis ke ujung os sacrum dengan panjang kurang lebih 11,5 cm
  - Ukuran **transversa** : Dari kedua Tuber ischiadicum kiri dan kanan dengan panjang kurang lebih 10,5 cm
  - Ukuran **diameter sagitalis posterior** : Dari ujung os sacrum sampai ke pertengahan ukuran melintang dengan panjang kurang lebih 7,5 cm.



**Gambar 1.81.** Pintu bawah panggul dan ilustrasi bentuk wajik . Sumber : <https://clinicalgate.com/physiological-and-anatomical-changes-in-childbirth/>

### Inklinasi Pelvis

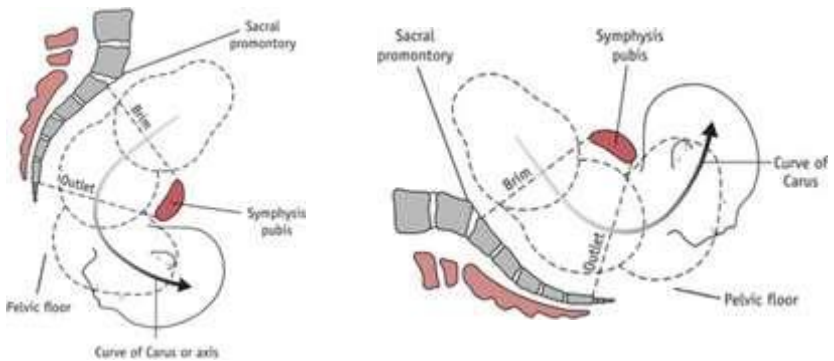
Ketika wanita berdiri tegak lurus, maka pelvisnya akan berada dalam posisi miring. Spina iliaca anterior superior (SIAS) langsung berada di atas simfisis pubis pada bidang vertical yang sama. Bagian pintu atas panggul (PAP) menjadi miring dan membentuk sudut  $60^{\circ}$  (garis dari promontorium ke bagian atas simfisis pubis). Sedangkan bagian tengah sacrum dan tengah simfisis akan membentuk sudut  $30^{\circ}$ . Sudut inklinsi pintu bawah panggul (PBP) adalah  $15^{\circ}$ .



**Gambar 1.82.** Inklinsi pelvis . Sumber : <https://clinicalgate.com/physiological-and-anatomical-changes-in-childbirth/>

### Sumbu Jalan Lahir

Sumbu lahir membentuk garis melengkung silinder ke depan mulai dari pintu atas panggul / *brim* sampai pintu bawah panggul / *outlet*. Garis melengkung ini disebut juga sebagai **Kurva Carus**. Bidan perlu memahami konsep ini sehingga dapat melakukan pemantauan selama persalinan dan saat melakukan pemeriksaan dalam.



**Gambar 1.83.** Axis / sumbu jalan lahir pelvis. Perhatikan kurva melengkung. Sumber : <https://nursekey.com/of-male-and-female-reproduction/>

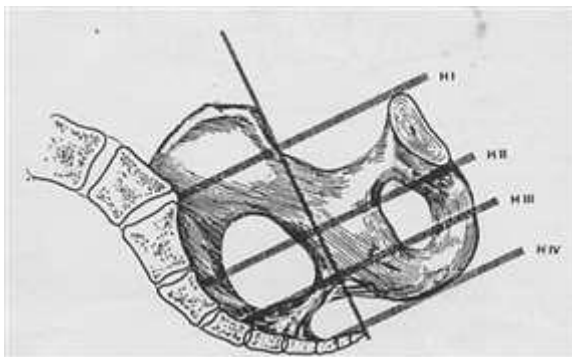
## Penurunan Kepala Saat Persalinan dan Hubungannya Dengan Pelvis

### 1) Sistem Bidang Hodge



Bidang Hodge digunakan untuk menentukan seberapa jauh bagian terdapat janin turun ke dasar panggul. Terdapat 4 pembagian bidang Hodge yaitu :

- a. **Hodge I** : Bidang yang sama dengan pintu atas panggul
- b. **Hodge II** : Sejajar dengan Hodge I setinggi pinggir bawah simfisis
- c. **Hodge III** : Sejajar dengan Hodge I setinggi spina ischiadica
- d. **Hodge IV** : Sejajar dengan Hodge I setinggi os coccygeus

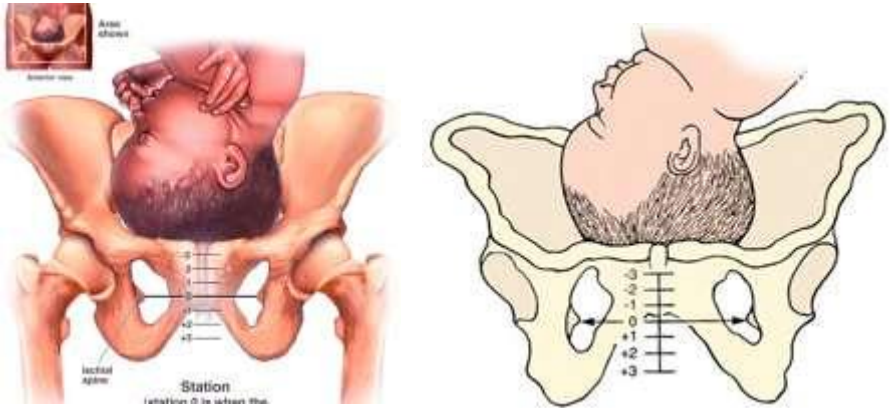


**Gambar 1.84.** Bagian dari bidang Hodge Sumber :

<https://www.fkwiki.com/index.php/File:Hodgeplanes.png>

## 2) Station

Station mengacu pada penurunan bagian terendah janin/presentasi janin ke panggul. Turunnya bagian terendah/kepala dalam cm dengan menggunakan titik ukur **spina ischiadica** yaitu sebagai garis “nol” dan saat janin mencapai garis ini, dianggap berada di “station nol”. Ketika berada diatas garis nol, maka “station minus”, ketika dibawah garis nol, maka “station plus”. Station diukur dari -5 di pintu masuk pelvis hingga +5 di saluran keluar pelvis. Station merupakan bagian dari penilaian **Skor Bishop** yaitu suatu system skoring yang digunakan untuk memantau kemajuan persalinan pada tindakan induksi persalinan.



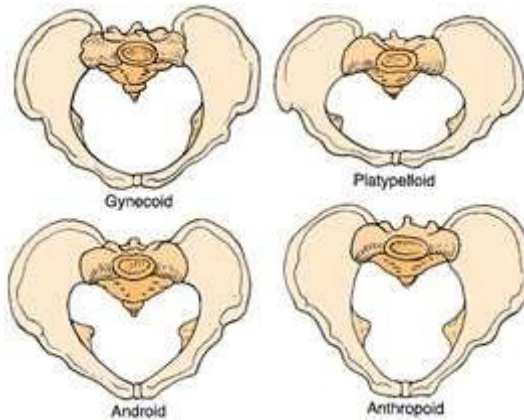
**Gambar 1.85.** Penurunan bagian terendah dengan station. Sumber : <https://goldengateobgyn.org/what-is-station/>

### Bentuk Pelvis

Caldwell & Molloy (1933) membagi tipe pelvis menjadi 4 bentuk yaitu :

- 1) **Pelvis Gynecoid** : Merupakan jenis pelvis paling banyak dijumpai pada wanita dan bentuknya khas, keseluruhan bulat, dangkal dan terbuka
- 2) **Pelvis Android** : Jenis yang mirip dengan pelvis pria, lebih sempit dari panggul ginekoid dan berbentuk seperti hati
- 3) **Pelvis Anthropoid** : Berbentuk sempit dan dalam, mirip telur tegak/lonjong
- 4) **Pelvis Platypelloid** : Disebut pelvis datar, merupakan jenis yang paling tidak lazim, bentuk lebar tapi dangkal dan menyerupai telur oval/ miring.

Panggul ginekoid merupakan tipe panggul yang paling ideal untuk proses persalinan karena bentuknya yang lebar dan terbuka, memberi ruang bagi janin selama proses persalinan.



**Gambar 1.86.** Tipe pelvis menurut Caldwell & Molloy. Sumber :  
<https://www.healthline.com/health/types-of-pelvis#types-of-pelvis-shapes>

## 2. Pelvis Lunak

### Struktur Anatomi

Bagian lunak pelvis terdiri dari otot-otot dan ligament yang meliputi dinding pelvis sebelah dalam dan menutupi bagian pelvis sebelah bawah membentuk dasar panggul yang disebut **Diafragma pelvis**. Dasar panggul strukturnya berbentuk corong menempel pada dinding panggul yang lebih rendah, memisahkan rongga panggul dari perineum secara inferior. Untuk memungkinkan proses berkemih dan defekasi, ada beberapa celah didasar panggul dan juga dua lubang yang sangat penting yaitu :

- 1) **Hiatus Urogenital** : Celah yang terletak di anterior, memungkinkan lewatnya urethra dan vagina
- 2) **Hiatus Rectal** : Celah yang diposisikan di tengah, memungkinkan lewatnya saluran anus.

Diantara kedua hiatus tsb, terdapat nodus fibrosa yang disebut badan perineum yang menghubungkan dasar panggul ke perineum.

### Bagian Otot / Musculus

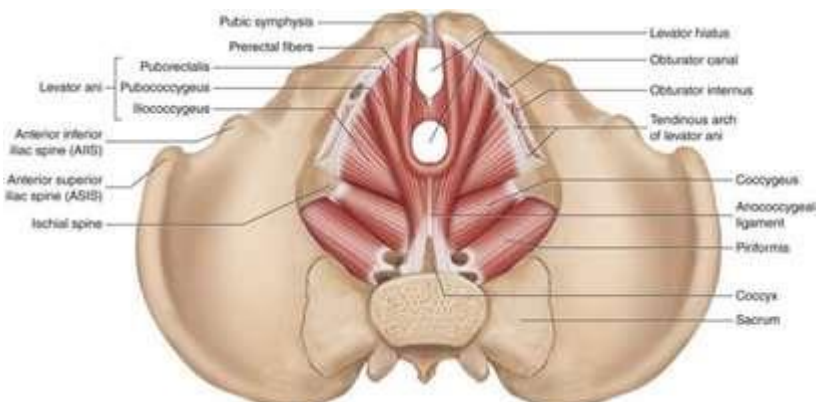
Terdapat dua komponen utama dasar panggul yaitu :

- 1) **Musculus Levator Ani** : Bagian terbesar yang terdiri dari tiga otot berpasangan yang terpisah yaitu :

- a. **Pubococcygeus** : Bagian tengah dari musculus levator ani. Bagian serabut otot anterior muncul dari permukaan posterior arcus pubis dan bergerak ke posterior pada bidang horizontal. Serabut otot tsb kemudian bertemu dengan serabut dari sisi kontralateral, membentuk selempang disekitar bagian distal organ pelvis.
- b. **puborectalis** : Melewati rectum di sepanjang levator raphe sebagai selempang otot yang melengkung disekitar persimpangan ano-rektal. Secara kolektif, pubococcygeus dan puborectalis bersama-sama disebut **pubovisvceralis**.
- c. **Iliococcygeus** : Bagian antero-inferior otot coccygeus dan postero-superior pubococcygeus yang meluas ke bagian samping/lateral ke lengkung tendon levator ani. Mayoritas serabut iliococcygeus bertemu dengan serabut setengah kontralateral otot untuk membentuk garis tengah **Raphe** - alur dimana dua bagian otot bersatu – bersambung dengan ligamentum anococcygeal dan memberikan perlekatan posterior yang kuat untuk dasar panggul.

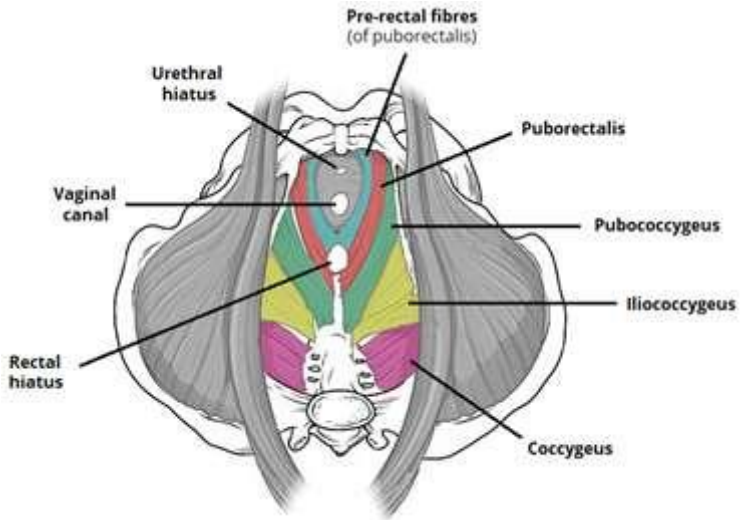
Otot-otot ini memiliki keterikatan pada panggul sebagai berikut :

- a. Anterior : Bagian pubis pelvis
- b. Lateral : Penebalan fascia secara lateral pada otot obturator internus-dikenal sebagai lengkung tendon
- c. Posterior : Spina ischiadica



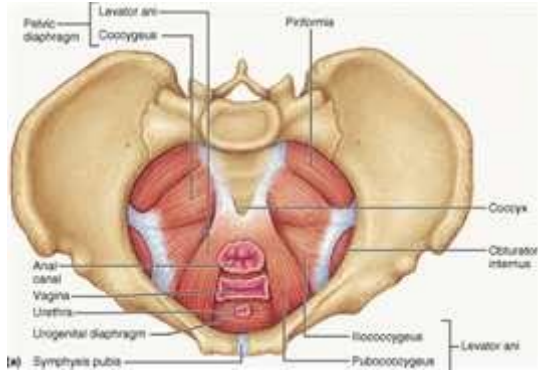
**Gambar 1.87.** Otot dasar panggul. Sumber :

<https://altaviehealth.com/2019/06/19/impact-on-the-pelvic-floor/>

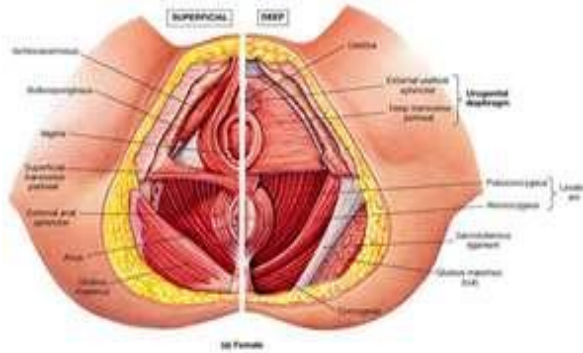


**Gambar 1.88.** Otot dasar panggul. Gambar tampak dari superior/atas. Sumber : <https://teachmeanatomy.info/pelvis/muscles/pelvic-floor/>

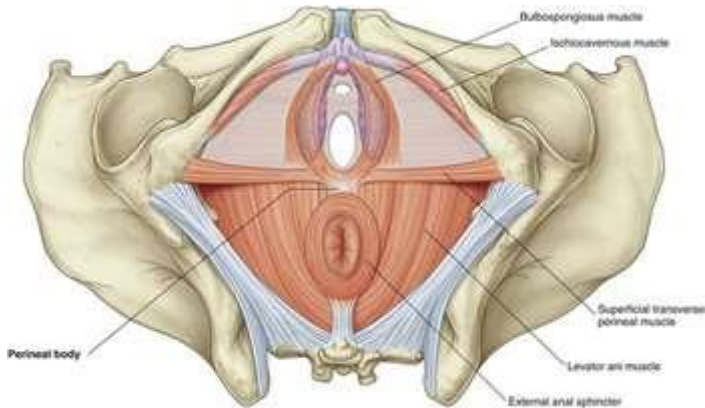
- 2) **Musculus coccygeus** : Coccygeus atau ischiococcygeus merupakan komponen dasar panggul yang lebih kecil, dan paling posterior – karena otot levator ani terletak di anterior. Musculus coccygeus (ischiococcygeus) terkadang dianggap sebagai bagian dari musculus levator ani complex dan bukan otot terpisah. Namun otot ini sebenarnya adalah bagian terpisah yang terletak di aspek paling postero-superior dari kompleks otot. Otot berhubungan secara anterior dengan permukaan ligamentum sacro spinosus.



**Gambar 1.89.** Musculus Coccygeus. Gambar tampak dari superior/atas. Sumber : <https://teachmeanatomy.info/pelvis/muscles/pelvic-floor/>



**Gambar 1.90.** Otot dasar panggul wanita. Gambar tampak depan. Sumber : <https://www.kenhub.com/en/library/anatomy/muscles-of-the-pelvic-floor>



**Gambar 1.90.** Otot dasar panggul wanita. Gambar tampak depan. Sumber : <https://clinicalgate.com/pelvis-and-perineum/>

### Suplai Vascular

Vascularisasi berasal dari arteri iliaka interna dengan tiga cabang terminal yaitu arteri pudendal, gluteal inferior dan vesicalis inferior yang menembus otot-otot untuk mensuplai darah.

### Innervasi / Persarafan

Cabang dari pleksus sakralis berkontribusi pada persarafan kelompok otot levator ani. Saraf pudenda yang berasal dari segmen sacral II-IV secara langsung menginervasi otot pubococcygeus. Cabang langsung yang timbul dari segmen sacral IV juga menginervasi pubococcygeus. Os coccygeus dan iliococcygeus yang tersisa dipersarafai langsung oleh segmen IV & V dari pleksus sakralis.

### Fisiologi Pelvis Lunak

Otot dasar panggul merupakan struktur pendukung utama.

- 1) Membantu menjaga bagian isi didalam pelvis tetap pada tempatnya dan mencegah prolapsus. Otot dasar panggul berkontraksi secara tidak sadar saat istirahat dan secara sadar selama tekanan intra abdominal meningkat mis saat muntah, bersin, batuk, atau mengangkat benda berat.

## Referensi

Carol Roye. What Exactly is a Hymen? <https://www.ourbodiesourselves.org/book-excerpts/health-article/what-exactly-is-a-hymen/> Last revised on Mar 21, 2014

Carunculæ Myrtiformes

[http://www.self.gutenberg.org/articles/carunculæ\\_myrtiformes](http://www.self.gutenberg.org/articles/carunculæ_myrtiformes)

Perineum and Pelvis

<http://accessmedicine.mhmedical.com/content.aspx?bookid=2478&sectionid=202020664>

<https://teachmeanatomy.info/pelvis/areas/perineum/>

Female Internal Organs

<https://www.msmanuals.com/home/women-s-health-issues/biology-of-the-female-reproductive-system/female-internal-genital-organs>

Anatomy and Physiology of The Female Reproductive System

[https://opentextbc.ca/anatomyandphysiology/chapter/27-2-anatomy-and-physiology-of-the-female-reproductive-system/#fig-ch28\\_02\\_03](https://opentextbc.ca/anatomyandphysiology/chapter/27-2-anatomy-and-physiology-of-the-female-reproductive-system/#fig-ch28_02_03)

Vagina (Embriology-Anatomy-Histology) Dr. Galal Baligh

<https://www.meduweb.com/vagina-embryology-anatomy-histology/>

Organs of The Genital System and Their Neurovasculature

<https://basicmedicalkey.com/organs-of-the-genital-system-and-their-neurovasculature/>

The Female Reproductive Tract

<https://teachmeanatomy.info/pelvis/female-reproductive-tract/>

The Vagina

<https://teachmeanatomy.info/pelvis/female-reproductive-tract/vagina/>

Nerve Supply

<https://elearning.rcog.org.uk//easi-resource/pelvic-anatomy/nerve-supply>

The Cervix

<https://teachmeanatomy.info/pelvis/female-reproductive-tract/cervix/>

The Uterus

<https://teachmeanatomy.info/pelvis/female-reproductive-tract/uterus/>



The Fallopian (Uterine) Tubes

<https://teachmeanatomy.info/pelvis/female-reproductive-tract/fallopian-tubes/>

Louisa Thompson. The Uterus <https://teachmeanatomy.info/pelvis/female-reproductive-tract/uterus/> Last updated May 12, 2019

Rachel Gurevich. How to Check Your Cervical Mucus

<https://www.verywellfamily.com/checking-cervical-mucus-to-get-pregnant-faster-1960279>

Adi Gasner; Aatsha P A. Physiology Uterus

<https://www.ncbi.nlm.nih.gov/books/NBK557575/>

How do the female sex organs works?

<https://www.informedhealth.org/how-do-the-female-sex-organs-work.3211.en.html>

A Useful Guide to Retroverted Uterus

<https://ccchclinic.com/free-womens-health-clinic/useful-guide-retroverted-uterus/>

Anatomy – Pelvic Ligament

<https://www.memorangapp.com/flashcards/156255/Anatomy+-pelvic+ligaments/#review>

F. Burbank. Hemodynamic Changes in the Uterus and its Blood Vessels in Pregnancy

[https://www.glowm.com/pdf/PPH\\_2nd\\_edn\\_Chap-22.pdf](https://www.glowm.com/pdf/PPH_2nd_edn_Chap-22.pdf)

Charlotte O'Leary. Fallopian tubes.

<https://www.kenhub.com/en/library/anatomy/fallopian-tubes>

The ovary.

<https://www.histology.leeds.ac.uk/female/ovary.php>

Zachary W A Klaassen, MD. Male Reproductive Organ Anatomy .

<https://emedicine.medscape.com/article/1899075-overview>

The Pelvis

<https://courses.lumenlearning.com/ap1x94x1/chapter/the-pelvis/>

Bone of The Pelvis

<https://teachmeanatomy.info/pelvis/bones/>

Physiological and Anatomical Changes in Childbirth

<https://clinicalgate.com/physiological-and-anatomical-changes-in-childbirth/>

Karen Callen, MD. What is Station?

<https://goldengateobgyn.org/what-is-station/>

## BAB II ENDOKRINOLOGI REPRODUKSI



*Reproduksi adalah ciri dasar kehidupan, penting untuk kelestarian spesies. Kesehatan reproduksi tampaknya mengalami banyak permasalahan di seluruh dunia, sebagaimana dibuktikan dengan meningkatnya prevalensi gangguan pubertas dan fertilitas*

### Pendahuluan

#### Deskripsi Singkat

Pada materi akan dibahas tentang endokrinologi reproduksi yang meliputi : konsep dasar endokrinologi reproduksi, endokrinologi pada setiap tahapan mulai remaja sampai menopause serta siklus menstruasi. Materi ini merupakan materi dasar yang harus dikuasai mahasiswa tahun pertama pada pendidikan S1 Kebidanan (tahap Akademik). Penting untuk memahami topik ini sebelum nantinya mempelajari fisiologis proses kehamilan maupun gangguan sistem reproduksi pada tahap lebih lanjut.

#### Tujuan Pembelajaran / Sub Capaian Pembelajaran Mata Kuliah

1. Mahasiswa mampu memahami konsep endokrinologi dalam reproduksi

2. Mahasiswa mampu mengidentifikasi endokrinologi reproduksi pada remaja, dewasa, kehamilan, persalinan, menyusui dan menopause
3. Mahasiswa mampu memahami dan mengidentifikasi siklus menstruasi
4. Mahasiswa mampu mengaplikasikan endokrinologi dengan proses reproduksi sepanjang daur kehidupan wanita

## Materi Konsep Dasar Endokrinologi Reproduksi

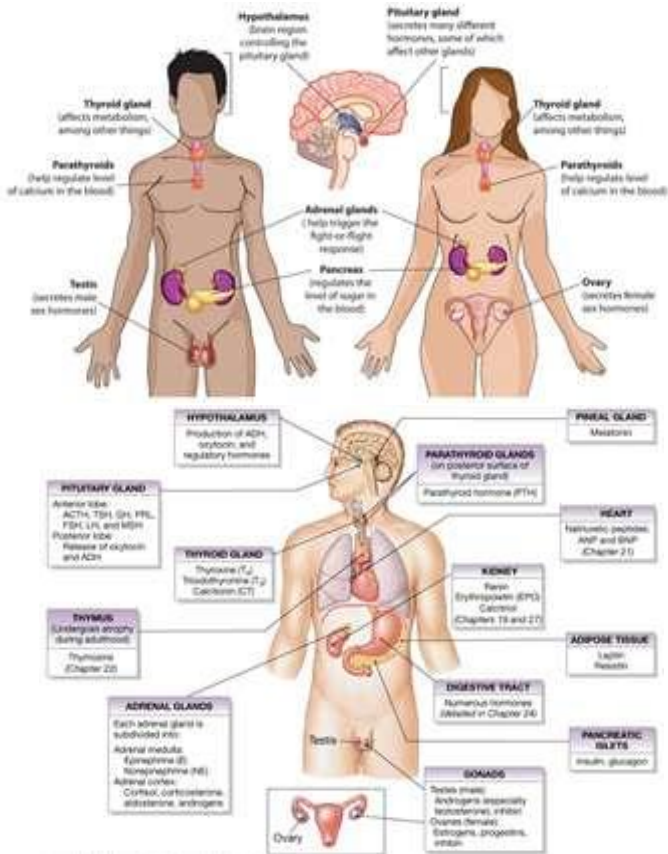
Endokrinologi merupakan ilmu mengenai hormone endokrin dan organ-organ yang terlibat dalam pelepasan hormone endokrin. Sedangkan endokrinologi reproduksi menggambarkan hormone dan mekanisme kontrol yang mengatur perkembangan seksual, fungsi seksual dan reproduksi.

Endokrinologi reproduksi merupakan subspecialisasi kebidanan dan ginekologi yang membahas fungsi hormon berkaitan dengan reproduksi dan infertilitas. Ketidakseimbangan hormone reproduksi yaitu kadar hormone di bawah normal atau yang berfluktuasi ditandai oleh beberapa gejala antara lain : perubahan suasana hati/*mood swings*, kelainan metabolic, gangguan seksual, gejala menopause, hirsutisme, jumlah sperma rendah, kelainan menstruasi, masalah ovulasi, sindrom ovarium polikistik (PCOS), dan kegagalan berulang/abortus habitualis.

Terapi endokrinologi reproduksi berfokus pada perbaikan ketidakseimbangan hormone sebagai akar permasalahan kesehatan dan kesuburan. Beberapa terapi yang dilakukan yaitu induksi ovulasi, pengobatan menstruasi yang tidak teratur, maupun terapi PCOS.

### Kelenjar Utama Sistem Endokrin dalam Reproduksi

Sistem endokrin memiliki berbagai kelenjar yang mensekresi hormone. Hal ini merupakan suatu cara dimana satu bagian tubuh yaitu kelenjar memberitahu bagian tubuh lainnya (sel target) untuk melakukan sesuatu hal yang penting. Kelenjar endokrin mempengaruhi reproduksi, metabolisme, pertumbuhan serta banyak fungsi lainnya.



Gambar 2.1. Sistem endokrin reproduksi pria dan wanita. Sumber :

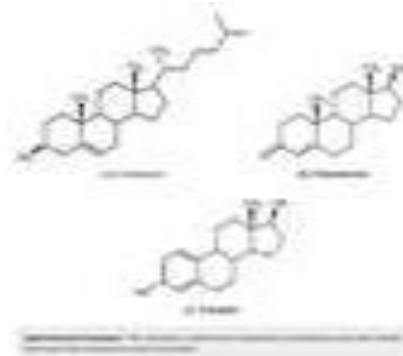
<https://thyroiduk.org/the-basics/the-endocrine-system/>

Beberapa istilah terkait yang harus dipahami

- 1) Sistem Endokrin : Terdiri dari kelenjar yang sangat berbeda satu sama lain
- 2) Kelenjar Endokrin : Terdiri dari kelompok sel sekresi yang dikelilingi jaringan kapiler luas yang membantu difusi hormone (reaksi kimia) dari sel sekresi ke aliran darah
- 3) Target Sel : Saat hormone tiba pada sel target akan berikatan pada area spesifik, reseptor, dimana hormone bekerja mempengaruhi reaksi kimia/metabolik di dalam sel. Reseptor homorn peptide berada di membrane sel. Hormon berbahan dasar lipid dan berada didalam sel

Meskipun terdapat beberapa jenis hormone dalam tubuh, namun dapat dibagi menjadi 3 kelompok berdasarkan struktur kimianya yaitu :

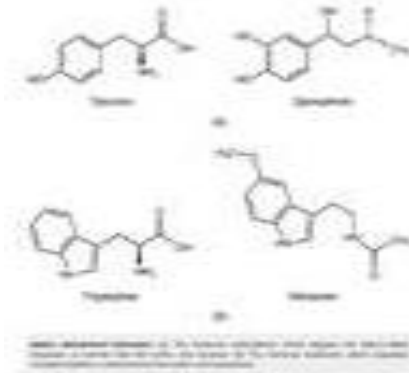
- 1) **Lipid-derived hormone** : Hormon turunan lipid yang larut dalam lemak. Kebanyakan hormone lipid berasal dari kolesterol sehingga secara struktur mirip dengannya. Hormon lipid utama pada manusia adalah hormone steroid. Hormon steroid ini antara lain : glukokortikoid, estrogen, testosterone. Hormon steroid dihasilkan adrenal, ovarium, testis, plasenta jaringan perifer (pada tingkat tertentu)



**Gambar 2.2.** Lipid derived hormone. Sumber :

<https://courses.lumenlearning.com/wm-biology2/chapter/lipid-derived-hormones/>

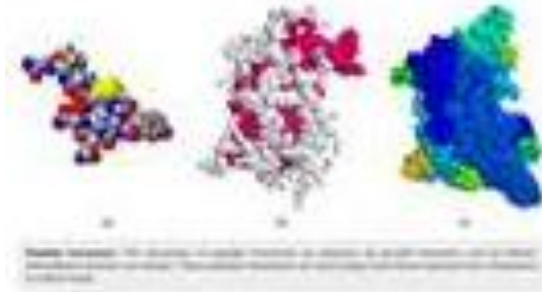
- 2) **Amino acid-derived hormone** : Hormon turunan asam amino yang berukuran molekul hormone relatif kecil, merupakan turunan dari asam amino tirosin dan triptofan. Turunan asam amino tirosin yang dikeluarkan oleh tiroid (tiroksin dan triiodotironin) dan medulla adrenal (adrenalin/epinefrin & norepinefrin)



**Gambar 2.3** Amino acid-derived hormone. Sumber :

<https://courses.lumenlearning.com/wm-biology2/chapter/amino-acid-derived-hormones/>

- 3) **Peptide hormone** : Struktur hormone peptide adalah rantai polipeptida (rantai asam amino). Hormon peptide termasuk molekul polypeptide rantai pendek





Gambar 2.4. Amino acid-derived hormone. Sumber :

<https://courses.lumenlearning.com/wm-biology2/chapter/peptide-hormones/>

### Sistem Pengatur Utama

Homeostasis lingkungan internal dipertahankan oleh dua system yaitu system saraf otonom dan system endokrin. Berikut perbedaan antara kedua system tersebut.

Tabel 2.1. Perbedaan system saraf otonom dan system endokrin

<p><b>Sistem Saraf Otonom</b></p> 	<ul style="list-style-type: none"> <li>▪ Berhubungan dengan perubahan yang cepat</li> <li>▪ Sistem syaraf menunjukkan manajemen krisis jangka pendek.</li> <li>▪ Sistem syaraf mengirimkan pesan elektrik untuk mengontrol dan mengkoordinasi tubuh</li> <li>▪ Impuls syaraf dikirim oleh axon sel syaraf yang disebut <b>neuron</b></li> </ul>
<p><b>Sistem Endokrin :</b></p> 	<ul style="list-style-type: none"> <li>▪ Terlibat dalam penyesuaian yang lebih lambat</li> <li>▪ Berhubungan dengan fungsi metabolisme tubuh, mengatur kecepatan reaksi kimia</li> <li>▪ Sistem endokrin mengatur aktivitas metabolik jangka panjang yang berkelanjutan</li> <li>▪ Sistem endokrin menggunakan pesan kimiawi yang disebut hormon untuk 'komunikasi'</li> <li>▪ Hormon mengubah aktivitas metabolik jaringan</li> </ul>

- Hormon disekresikan oleh sel-sel terspesialiasi yang disebut kelenjar
- Hormon diangkut oleh pembuluh darah
- Komunikasi parakrin melibatkan pesan kimia antara sel-sel didalam satu jaringan

## Hormon

### Deskripsi hormone

- 1) **Penyampai pesan** : Penghantar/*transmitter* kimiari yang dilepaskan dari sel-sel khusus ke dalam aliran darah dan selanjutnya dibawa ke target sel / sel-sel tanggap
- 2) **Kaitan hormon dengan faktor lain** : Kaitan dengan neurotransmitter dan factor pertumbuhan yang bekerja secara parakrin atau autokrin

### Mekanisme umpan balik hormone

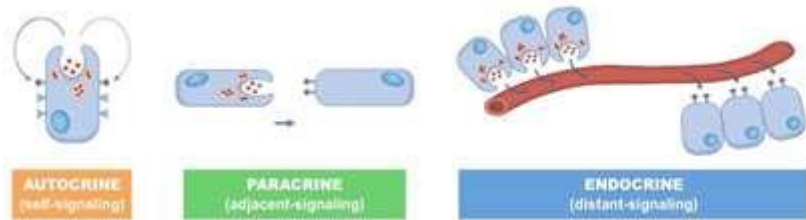
- 1) **Umpan balik positif** : Umpan balik terjadi untuk meningkatkan produksi dan stimulus. Misalnya pelepasan oksitosin saat persalinan dan proses menyusui. Saat bayi menyusu, hisapan bayi pada putting akan memberi rangsangan dan pesan saraf sehingga hipotalamus menyekresikan prolactin melalui hipofisis posterior. Prolaktin selanjutnya akan merangsang kelenjar/alveoli payudara untuk memproduksi ASI.
- 2) **Umpan balik negatif** : Umpan balik terjadi untuk mengurangi produksi hormone. Umpan balik yang membuat kondisi menjadi normal kembali ketika kondisi mulai berlebihan/ekstrim. Stimulus dikurangi dengan pelepasan hormone oleh hipotalamus dan hipofisi anterior.

### Klasifikasi hormone-hormon endokrin

- 1) **Autokrin** : Bekerja pada sel yang mensintesis hormone itu sendiri **Contoh** : IGF-1 (*insulin like growth factor*) yang menstimulasi pembelahan sel di dalam sel yang memproduksi hormone tsb
- 2) **Parakrin** : Bekerja pada sel-sel disekitarnya. Contoh : Insulin yang disekresi oleh sel pankreatik  $\beta$  & mempengaruhi sekresi glucagon oleh pankreatik  $\alpha$
- 3) **Endokrin** : Bekerja pada sel/organ yang menjadi tujuannya saat dibawa melalui aliran darah. Contoh : Insulin, estradiol, kortisol
- 4) **Neuroendokrin** : Sebenarnya merupakan parakrin atau endokrin, namun disintesis di sel syaraf (neuron). Contoh : Dari hipotalamus ke hipofisis anterior melalui system portal



- 5) **Neural** : Merupakan neurotransmisi, ketika suatu zat kimia dilepaskan oleh satu neuron dan bekerja pada neuron disampingnya. Zat-zat kimia tsb disebut Neurotransmitter
- 6) **Transmisi feromonal** : Pelepasan hormpn volatile yang disebut feromon ke atmosfer. Hormon ini ditransmisikan ke individu lain dan dikenali sebagai sinyal olfaktorius



**Gambar 2.5.** Jenis sinyal kimiawi hormon. Sumber :

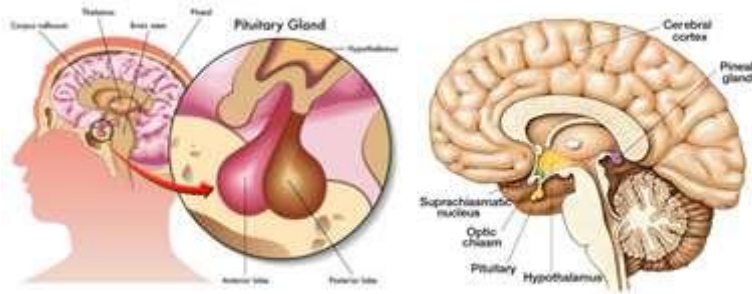
<https://courses.lumenlearning.com/wm-biology1/chapter/reading-types-of-signals/>

### Susunan Sentral dan Perifer Kelenjar Penghasil Hormon

Dalam endokrinologi reproduksi dikenal susunan sentral (Hipotalamus, Hipofisis/Pituitary, Pineal) dan perifer (Ovarium, Endometrium) yang mengatur produksi hormone dan mekanisme umpan baliknya.

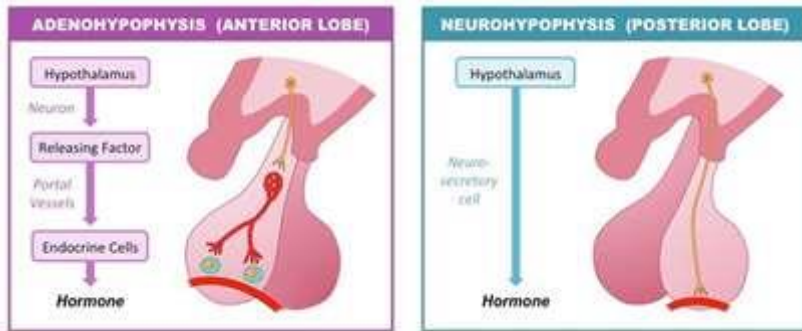
**Susunan Sentral** terdiri dari :

- 1) **Hipotalamus** : Hipotalamus disebut sebagai **Master** gland karena fungsi penting menghubungkan sistem saraf dengan system endokrin dengan mengendalikan hipofisis. Hipotalamus merupakan area kecil di otak dengan berat  $\pm$  10 gram, terletak didasar otak tepat di atas dan di posterior kiasma optikum berdampingan dengan bagian anterior dari ventrikel ketiga. Hipotalamus mempunyai hubungan saraf yang begitu banyak dengan bagian-bagian otak yang lain. Hipotalamus sebagai pemandu impuls saraf dan mengontrol produksi hormone. Pengaruh cekaman, emosi dan perubahan suasana turut mempengaruhi fungsi hipotalamus. Hipotalamus dan hipofisis saling berhubungan. Dengan hipofisis posterior dihubungkan secara **Neural** disebut **Neurohipofisis**, sedangkan dengan hipofisis anterior dihubungkan secara **Neurohormonal** yang disebut **Adenohipofisis**.



Gambar 2.6. Lokasi hipotalamus. Sumber :

<https://epidemicanswers.org/reference-library/hormones/hypothalamus-pituitary-pineal/>



Gambar 2.7. Hubungan hipotalamus dengan hipofisis. Sumber :

<https://ib.bioninja.com.au/options/option-d-human-physiology/d5-hormones-and-metabolism/pituitary-gland.html>

Pada hipotalamus terdapat 2 pusat utama yaitu :

- **Pusat tonik** : Di bawah hipotalamus, bertanggung jawab untuk pengeluaran hormone LH-RH selama fase folikuler dan fase luteal.
- **Pusat siklik** : Di bawah pro optic dan supra kiasma, mengatur irama dan kekuatan impuls LH-RH selama ovulasi.

Hipotalamus mensintesis dan mengeluarkan neurohormon yang menstimulasi atau menghambat kelenjar hipofisis yang selanjutnya membantu hipotalamus untuk mengendalikan kondisi tubuh sbb : suhu tubuh, kelaparan, haus, kelelahan, emosi, pertumbuhan, keseimbangan elektrolit, tidur, berat badan, siklus sirkadian, rangsangan penciuman, aktivitas seksual, perubahan suhu tubuh akibat infeksi, hormone pengatur nafsu makan seperti leptin dan ghrelin, insulin dan glukosa

**Tabel 2.2.** Hubungan hipotalamus dan hipofisis

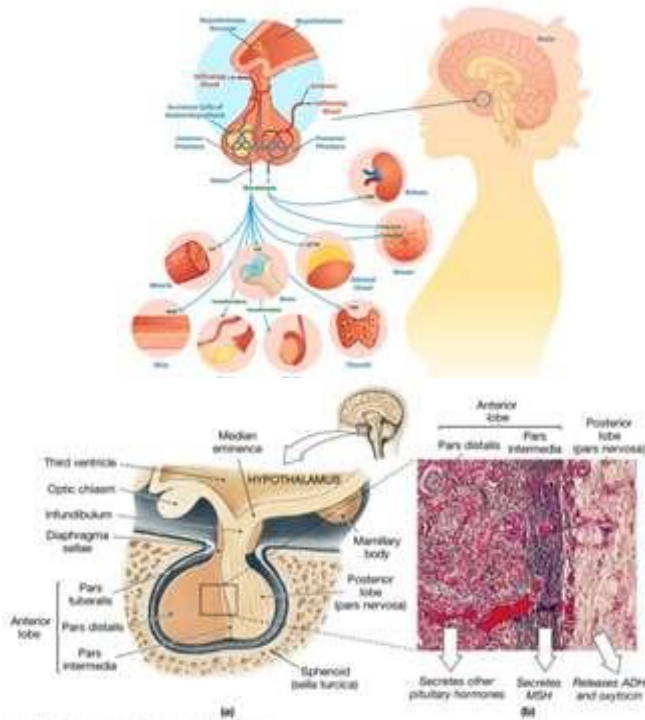
Hipotalamus	Hipotalamus
<b>Sekresi :</b> Releasing hormone, Inhibiting hormone	Sekresi hormone
<b>Hipofisi Anterior</b>	<b>Hipofisis Posterior</b>
<b>Produksi Hormon :</b> Growth hormone, ACTH, TSH, prolactin, gonadotropin hormone (FSH & LH)	Menyimpan hormone : ADH dan Oksitosin
<b>Beberapa hormone yang dihasilkan Hipotalamus</b>	
<b>GHRH</b> : Growth Hormon Releasing Hormone <b>GHRH</b> : Growth Hormon Releasing Inhibiting Hormon (Somatostatin) <b>TRH</b> : Thyroid Releasing Hormone <b>CRH</b> : Corticotropin Releasing Hormone <b>PRH</b> : Prolactin Releasing Hormone <b>PIH</b> : Prolactin Inhibiting Hormone <b>LHRH</b> : Luteinizing Hormone Releasing <b>GnRH</b> : Gonadotropin Releasing Hormone	

2) **Hipofisis/Pituitary** : Hipotalamus dan hipofisis bekerja sebagai suatu unit yang mengatur aktivitas sebagaian besar kelenjar endokrin. Berdiameter  $\pm 1$  cm dengan berat  $\pm 500$  mg. Berada di fossa hipofiseal tulang sfenoid di bawah hipotalamus dilekatkan oleh suatu tangkai hipofisis. Hipofisis menerima perintah dari hipotalamus dan terdiri dari 2 lobus (anterior dan posterior). Hipofisis mengontrol banyak fungsi penting tubuh termasuk :

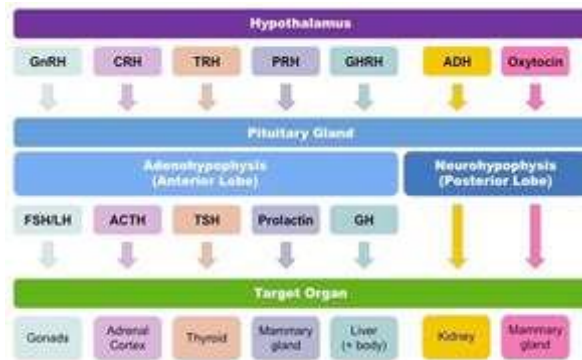
- **Metabolism** (misalnya TSH mengaktifkan tiroksin)
- **Adult Development** (misalnya LH/FSH memicu pubertas)
- **Reproduction** (misalnya LH/FSH mengontrol menstruasi)
- **Growth** (misalnya growth hormone meningkatkan pertumbuhan)
- **Equilibrium / Homeostasis** (misalnya ADH dan keseimbangan cairan)

Disingkat : **MARGE**

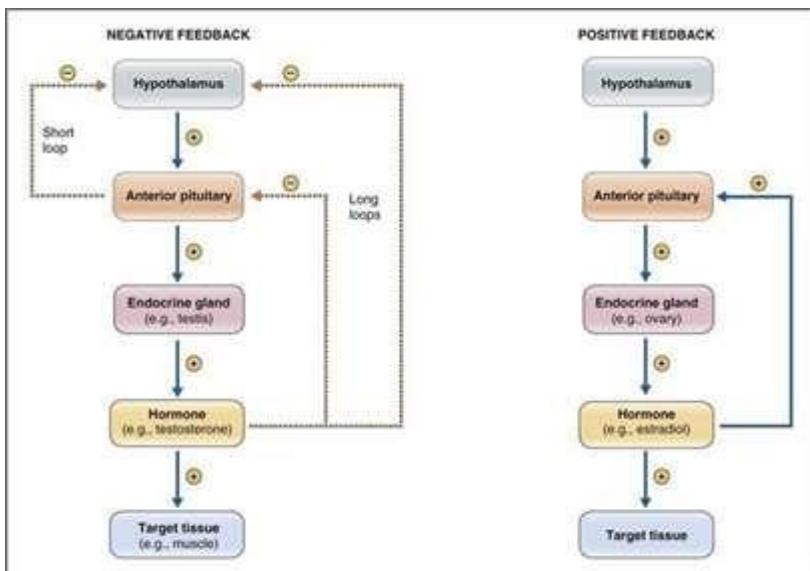
## PITUITARY GLAND



**Gambar 2.8.** Kelenjar Pituitary / Hipofisis. Sumber : <https://www.colburnlaw.com/how-does-a-brain-injury-cause-pituitary-gland-damage/>



**Gambar 2.9.** Peran hipotalamus dengan hipofisis dalam sinyal endokrin serta hormone yang dihasilkan. Sumber : <https://ib.bioninja.com.au/options/option-d-human-physiology/d5-hormones-and-metabolism/pituitary-gland.html>



**Gambar 2.10.** Umpan balik negatif dan positif sekresi hormone oleh kelenjar hipofisis.

Sumber : <https://doctorlib.info/physiology/physiology-2/79.html>

Lobus anterior hipofisis menghasilkan hormone :

- **FSH / LH** : FSH (Folicle Stimulating Hormon) menstimulasi perkembangan folikel dan sekresi estrogen pada wanita dan produksi sperma pada pria. Sedangkan LH (Luteinizing Hormon) menyebabkan ovulasi dan produksi

progesterone pada wanita dan androgen (testosterone) pada pria. GnRH (Gonadotropin Releasing Hormon) merangsang sekresi FSH dan LH. Target organ adalah gonad

- **ACTH** : ACTH (Adeno Cortico Tropin Hormon) menstimulasi pelepasan glukokortikoid oleh kelenjar adrenal. Corticotrophin melepaskan hormone yang menyebabkan sekresi ACTH. Target organ adalah kortek adrenal
- **TSH** : TSH (Thyroid Stimulating Hormon) merangsang pelepasan hormone tiroid oleh kelenjar tiroid. TRH (Thyrotopin Releasing Hormon) merangsang pelepasan TSH. Target organ adalah kelenjar tiroid
- **Prolaktin (PRL)** : Prolaktin merangsang perkembangan kelenjar mammae dan produksi ASI. Target organ adalah kelenjar mammae.
- **GH** : Growth hormone atau hormone pertumbuhan menstimulasi pertumbuhan dan replikasi melalui pelepasan IGF. Growth hormone dikeluarkan dan dihambatkan sekresinya oleh hipofisis karena adanya GH-RH (Growth Hormon Releasing Hormone) dan GH-IH (Growth Hormone Inhibiting Hormone)

Lobus posterior hipofisis tidak mensekresi hormone namun berfungsi untuk menyimpan :

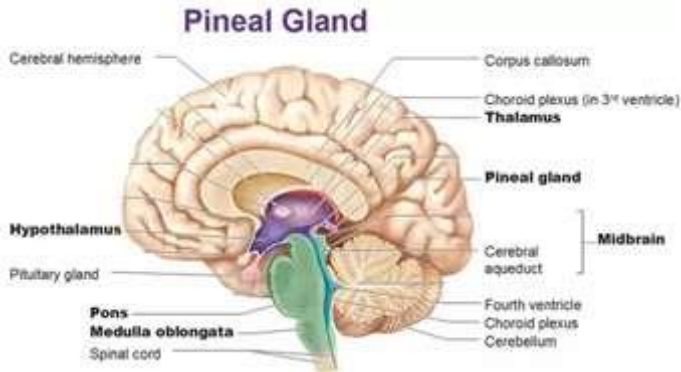
- **ADH** : ADH (Anti Diuretik Hormone) disebut juga Vasopresin yang berfungsi menurunkan kehilangan cairan pada ginjal serta meningkatkan tekanan darah.
- **Oksitosin** : Merangsang kontraksi sel-sel pada kelenjar mammae serta sel otot halus uterus / myometrium.

**Tabel 2.3.** Hormon yang dihasilkan hipofisis

<b>GH</b> : Growth Hormone
<b>TSH</b> : Thyroid Stimulating Hormone
<b>ACTH</b> : Adeno Cortico Tropin Hormone
<b>PRL</b> : Prolacton
<b>FSH</b> : Folicle Stimulating Hormone
<b>LH</b> : Luteinizing Hormone

- 3) **Pineal** : Kelenjar pineal terletak di posterior hipotalamus, dikenal juga sebagai epihphysis cerebri adalah kelenjar endokrin kecil di otak. Kelenjar pineal menghasilkan melatonin, hormone yang diturunkan serotonin yang mengubah

pola tidur baik dalam siklus sirkadian maupun periodic. Selain itu juga mengatur hormone yang mempengaruhi kesuburan dan siklus menstruasi.



**Gambar 2.11.** Anatomi kelenjar Pineal. Sumber : <https://anatomyinfo.com/pineal-gland-function/>

Fungsi kelenjar pineal antara lain :

- Belum seluruhnya terungkap
- Aktivasi pineal terjadi ketika mata berhenti menerima sinyal cahaya
- Melatonin membantu mengontrol siklus tidur harian. Adanya cahaya akan menghambat pelepasan melatonin
- Tiadanya cahaya pada malam hari dibaca sebagai sinyal untuk memproduksi lebih banyak melatonin. Hal ini akan membantu tidur lebih baik.
- Mengandung reseptor-reseptor hormone steroid seks dan prolactin
- Pineal dan melatonin berperan dalam menyesuaikan fungsi reproduktif
- Diduga melatonin mengatur siklus reproduktif tahunan baik disaat maupun ragam kepekaan musimnya.

Sekresi melatonin dikendalikan sinar matahari dan kadarnya berfluktuasi tiap 24 jam. Puncaknya adalah pada malam hari dan terendah pada tengah hari. Selain itu dipengaruhi variasi musim.

Fungsi melatonin antara lain :

- Koordinasi irama sirkadian dan diurnal banyak jaringan, mungkin dengan mempengaruhi hipotalamus

- Menghambat pertumbuhan dan perkembangan organ seks sebelum pubertas, kemungkinan dengan mencegah sintesis/pelepasan gonadotropin

Kelenjar pineal cenderung mengalami atrofi setelah pubertas dan dapat menjadi terkalsifikasi dikemudian hari.

Pengaruh hormone pineal terhadap poros hipotalamus – hipofisis – gonad

- Pineal dengan melatoninya tidak hanya mengatur reproduksi, akan tetapi juga menyesuaikan fisiologi umum terhadap perubahan lingkungan musiman yang diperantai cahaya

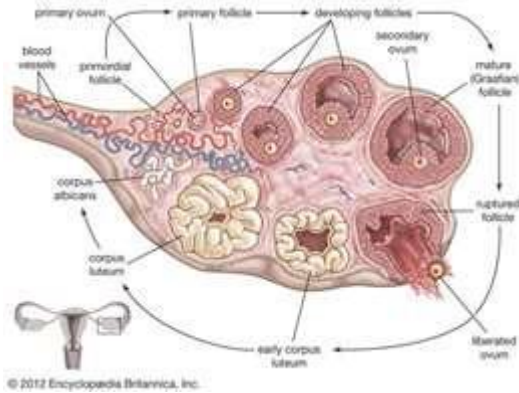
Pengaruh kelenjar pineal terhadap siklus seksual dan siklus menstruasi

- Pineal dan melatonin ikut dalam pengaturan reproduksi tahunan dan fungsi genital manusia akibat perubahan musiman
- Wanita Eskimo, malam musim dingin yang panjang diikuti oleh henti haid 4 bulan
- Selain itu gairah seksual juga tertekan pada kedua jenis seks selama kurun waktu itu
- Disimpulkan bahwa tiadanya cahaya matahari untuk jangka panjang menyebabkan perubahan musiman pada fisiologi seksual

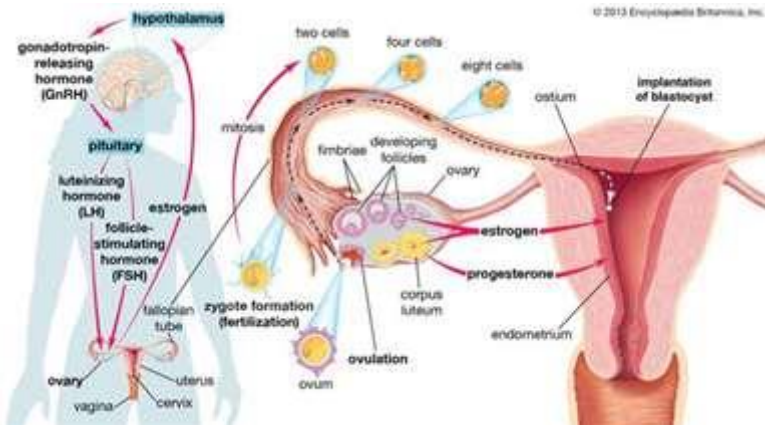
#### **Susunan Perifer :**

- 1) Ovarium : Ovarium memiliki fungsi proliferaatif dan fungsi sekretorik
  - Fungsi proliferaatif : Sumber ovum selama masa reproduksi. Terjadi pertumbuhan folikel primordial, folikel de Graaf, peristiwa ovulasi dan pembentukan korpus luteum
  - Fungsi sekretorik : Tempat pembentukan dan pengeluaran hormone steroid (estrogen, progesterone dan androgen)





**Gambar 2.11.** Tahapan ovulasi dimulai dengan folikel primordial yang tumbuh dan matang dan akhirnya dilepaskan dari ovarium ke tuba falopii. Sumber : <https://www.britannica.com/science/ovary-animal-and-human>



**Gambar 2.12.** Ovarium selain menghasilkan ovum, juga mensekresikan hormone steroid penting. Sumber : <https://www.britannica.com/science/ovary-animal-and-human>

**Tabel 2.4.** Tabel skema pembentukan steroid di dalam ovarium

Folikel	Korpus Luteum	Stroma
Estradiol	Estradiol	Androstendion
Estron	Estron	Testosteron

Estriol	Progesteron	
17- $\alpha$ -OH Progesteron	17- $\alpha$ -OH Progesteron	
20- $\alpha$ -OH Progesteron	17- $\alpha$ -OH Progesteron	
Dehidroepiandosteron		

Hormon yang disekresikan ovarium yaitu :

- **Estrogen** : Hormon steroid dengan 10 atom C dan dibentuk terutama dari 17 ketosteroid dan androstenendion. Estrogen alamiah terpenting adalah Estradiol (E2), Estron (E1) dan Estriol (E3). Secara biologis, estradiol adalah yang paling aktif dengan perbandingan E2 : E1 : E3 = 10 : 5 : 1. Selain di ovarium, estrogen juga disintesis di adrenal, plasenta, testis, jaringan lemak dan susunan saraf pusat. Secara enzimatik sebenarnya tidak ada perbedaan antara ovarium dengan organ lain dalam pembentukan hormone steroid. Yang membedakan adalah ovarium berada di bawah kendali system hipotalamus – hipofisis.
 

Pengaruh khusus estrogen pada organ reproduksi :

  - **Ovarium** : Estradiol memicu sintesis reseptor FSH di dalam sel-sel granulosa dan reseptor LH di sel-sel teka
  - **Endometrium**: Estradiol memicu proliferasi endometrium dan memperkuat otot uterus
  - **Serviks**: Barrier terutama menghalangi masuknya spermatozoa ke dalam uterus adalah lendir serviks yang kental. Produksi estradiol yang kian meningkat pada fase follikuler akan meningkatkan sekresi lendir serviks dan mengubah konsentrasi lendir pada saat ovulasi menjadi encer dan bening. Hal ini akan memudahkan penyesuaian, memperlancar perjalanan spermatozoa dan meninggikan kelangsungan hidupnya. Lendir memiliki daya membenang dan bilai mongering akan terlihat seperti daun pakis. Dalam klinis dapat digunakan sebagai diagnostic untuk membuktikan adanya estrogen.
  - **Vagina**: Estradiol menyebabkan perubahan selaput vagina, meningkatkan produksi lendir dan kadar glikogen sehingga terjadi peningkatan produksi asam laktat oleh bakteri Doderlein. Nilai PH rendah (asam) akan memperkecil kemungkinan terjadinya infeksi
- **Progesteron** : Merupakan steroid dengan atom 21 C, terutama di dalam folikel dan plasenta. Selama fase folikuler kadar progesterone plasma sekitar 1 ng/ml, sedangkan pada fase luteal 10-20 ng/ml

Pengaruh umum progesterone :

- Mutlak untuk konsepsi dan implantasi
- Progesteron mempersiapkan tubuh untuk menerima kehamilan, sehingga merupakan syarat

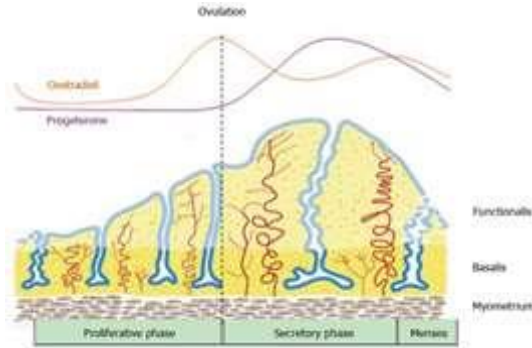
Pengaruh khusus progesterone pada organ reproduksi :

- Endometrium : Progesteron menyebabkan perubahan sekretorik. Mencapai puncak pada hari ke 22 siklus haid normal. Bila progesterone terlalu lama mempengaruhi endometrium akan terjadi degenerasi endometrium
- Miometrium : Progesteron menurunkan tonus myometrium sehingga kontraksi berjalan lambat. Dalam kehamilan hal ini bermanfaat karena membuat uterus menjadi tenang.
- Serviks : Dibawah pengaruh progesterone selama fase luteal, jumlah lendir berkurang dan molekul-molekul besar membentuk jala tebal sehingga tidak dapat dilintasi sperma. Bersamaan dengan itu portio dan serviks menjadi sangat sempit, getah serviks menjadi kental dan daya membenang menghilang

2) Endometrium : Endometrium memiliki 3 fungsi penting yaitu :

- Tempat nidasi
- Tempat terjadinya proses menstruasi
- Petunjuk gangguan fungsional dari steroid seks
- Pada usia reproduksi dan dalam keadaan tidak hamil, endometrium mengalami berbagai perubahan siklus yang berkaitan dengan aktivitas ovarium

Endometrium terdiri dari 2 lapisan yaitu lapisan basal dan fungsional. Di bawah pengaruh estrogen lapisan fungsional akan berproliferasi. Dibawah pengaruh estrogen dan progesterone, lapisan fungsional akan bersekresi. Apabila terjadi fertilisasi dan implantasi, maka lapisan endometrium akan berubah menjadi lapisan desidua. Jika tidak terjadi fertilisasi dan implantasi akan timbul haid lagi



**Gambar 2.13.** Skema perubahan endometrium selama siklus menstruasi menggambarkan pertumbuhan, diferensiasi dan pelepasan lapisan fungsional. Sumber : <https://www.wjgnet.com/1948-0210/full/v8/i5/202.htm>

Steroid Seks	Anggota Keluarga dan Perkiraan Aktivitas Biologis)	Efek Utama
Androgen	5 $\alpha$ -dihidrotestosteron (100%) Testosteron ( 50%) Androstenedion ( 8%) Dehidroepiandrosteron ( 4%)	<ul style="list-style-type: none"> <li>▪ Diferensiasi mudigah pria</li> <li>▪ Karakteristik seks sekunder</li> <li>▪ Spermatogenesis</li> <li>▪ Perilaku seksual dan agresif</li> <li>▪ Peningkatan pertumbuhan, anabolisme protein, osifikasi &amp; eritropoiesis</li> </ul>
Estrogen	Estradiol-17 $\beta$ (E <sub>2</sub> ) (100%) Estriol (E <sub>3</sub> ) (10%) Estron (E <sub>1</sub> ) (1%)	<ul style="list-style-type: none"> <li>▪ Karakteristik seks sekunder wanita</li> <li>▪ Mempersiapkan uterus untuk ovulasi dan pemuahan</li> <li>▪ Efek vaskular – meningkatkan aliran darah, neovaskularisasi</li> <li>▪ Efek meningkatkan pertumbuhan pada endometrium dan payudara</li> <li>▪ Mempersiapkan endometrium untuk kerja progesteron</li> <li>▪ Anabolik ringan</li> <li>▪ Meningkatkan kalsifikasi tulang</li> <li>▪ Mungkin berkaitan dengan perilaku seksual</li> </ul>
Progesteron	Progesteron (100%) 17 $\alpha$ -hidroksiprogesteron (17 $\alpha$ -OHP)	<ul style="list-style-type: none"> <li>▪ Mempersiapkan uterus untuk kehamilan</li> <li>▪ Mempertahankan kehamilan</li> </ul>

	(40-70%) 20 $\alpha$ -hidroksiprogesteron (5%)	<ul style="list-style-type: none"><li>▪ Merangsang pertumbuhan kelenjar payudara</li><li>▪ Mempengaruhi ekskresi natrium dan air</li><li>▪ Katabolik ringan</li><li>▪ Melemaskan tonus otot polos</li><li>▪ Mempengaruhi rasa lapar dan haus, laju metabolisme, kepekaan terhadap karbon dioksida</li></ul>
--	---	---

## Materi Endokrinologi Reproduksi Remaja, Dewasa, Kehamilan, Persalinan, dan Menyusui

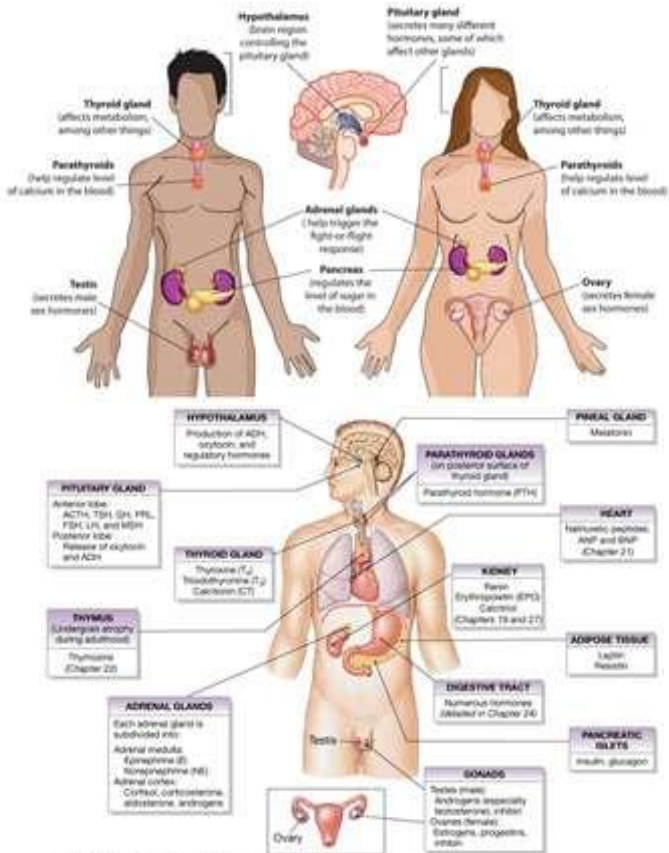
Endokrinologi merupakan ilmu mengenai hormone endokrin dan organ-organ yang terlibat dalam pelepasan hormone endokrin. Sedangkan endokrinologi reproduksi menggambarkan hormone dan mekanisme kontrol yang mengatur perkembangan seksual, fungsi seksual dan reproduksi.

Endokrinologi reproduksi merupakan subspecialisasi kebidanan dan ginekologi yang membahas fungsi hormon berkaitan dengan reproduksi dan infertilitas. Ketidakseimbangan hormone reproduksi yaitu kadar hormone di bawah normal atau yang berfluktuasi ditandai oleh beberapa gejala antara lain : perubahan suasana hati/*mood swings*, kelainan metabolic, gangguan seksual, gejala menopause, hirsutisme, jumlah sperma rendah, kelainan menstruasi, masalah ovulasi, sindrom ovarium polikistik (PCOS), dan kegagalan berulang/abortus habitualis.

Terapi endokrinologi reproduksi berfokus pada perbaikan ketidakseimbangan hormone sebagai akar permasalahan kesehatan dan kesuburan. Beberapa terapi yang dilakukan yaitu induksi ovulasi, pengobatan menstruasi yang tidak teratur, maupun terapi PCOS.

### Endokrinologi Reproduksi Remaja

Sistem endokrin memiliki berbagai kelenjar yang mensekresi hormone. Hal ini merupakan suatu cara dimana satu bagian tubuh yaitu kelenjar memberitahu bagian tubuh lainnya (sel target) untuk melakukan sesuatu hal yang penting. Kelenjar endokrin mempengaruhi reproduksi, metabolisme, pertumbuhan serta banyak fungsi lainnya.



**Gambar 2.1.** Sistem endokrin reproduksi pria dan wanita. Sumber : <https://thyroiduk.org/the-basics/the-endocrine-system/>

## Referensi

Endocrine glands and their hormones

<https://www.healthdirect.gov.au/endocrine-glands-and-their-hormones>

The endocrine system – an overview

<https://thyroiduk.org/the-basics/the-endocrine-system/>

Lipid derived hormones

<https://courses.lumenlearning.com/wm-biology2/chapter/lipid-derived-hormones/>

Emmerson SJ, Gargett CE. Endometrial mesenchymal stem cells as a cell based therapy for pelvic organ prolapse. World J Stem Cells 2016; 8(5): 202-215

<https://www.wjnet.com/1948-0210/full/v8/i5/202.htm>

<https://dx.doi.org/10.4252/wjsc.v8.i5.202>

## DAFTAR PUSTAKA

- A general theory of sexual differentiation ; J Neurosci Res. 2017 Jan 2;95(1-2):291-300  
<https://www.ncbi.nlm.nih.gov/pubmed/27870435>
- Baratawidjaja, KG & Rengganis I. Immunologi Dasar Edisi ke-9. Fakultas Kedokteran Universitas Indonesia. Jakarta. 2010
- Basic Immune Functions  
<http://www.thieme.com/media/samples/pubid2039893995.pdf>
- Cunningham, Leveno, Broom. Williams Obstetrics 23rd. McGraw Hill. 2010
- Emmerson SJ, Gargett CE. Endometrial mesenchymal stem cells as a cell based therapy for pelvic organ prolapse. World J Stem Cells 2016; 8(5): 202-215  
<https://www.wjgnet.com/1948-0210/full/v8/i5/202.htm>  
<https://dx.doi.org/10.4252/wjsc.v8.i5.202>
- Female Reproductive Endocrinology  
<https://www.msmanuals.com/professional/gynecology-and-obstetrics/female-reproductive-endocrinology/female-reproductive-endocrinology>
- Greenstein, B & Wood, D. At A Glance Sistem Endokrin. Penerbit Erlangga : Jakarta. 2010
- Heffner, LJ & Schust DJ. At A Glance Sistem Reproduksi. Penerbit Erlangga : Jakarta. 2008
- National Human Genome Research Institute  
<https://www.genome.gov>



Organs of The Genital System and Their Neurovasculature  
<https://basicmedicalkey.com/organs-of-the-genital-system-and-their-neurovasculature/>

Playfair, JHL & Chain, BM. At a Glance Immunology Edisi ke-9.  
Penerbit Erlangga : Jakarta. 2012

Sadler, TW. Embriologi Kedokteran Langman Edisi 12. EGC :  
Jakarta. 2013

The Immunological Basis for Immunization Series. Module 1 :  
General Immunology  
[https://apps.who.int/iris/bitstream/handle/10665/58891/WHO\\_EPI\\_GEN\\_93.11\\_mod1.pdf;jsessionid=AC02A7677137DC7F157020E2D11D3190?sequence=1](https://apps.who.int/iris/bitstream/handle/10665/58891/WHO_EPI_GEN_93.11_mod1.pdf;jsessionid=AC02A7677137DC7F157020E2D11D3190?sequence=1)

Understanding genetics ; The New York – Mid - Atlantic  
Consortium for Geneti and New born Screening Services  
<http://www.geneticalliance.org/sites/default/files/publicationsarchive/UnderstandingGeneticsNYMA.pdf>

Waugh. A, Grant A. Ross and Wilson Anatomy and *Physiology  
in Health and Illness*, 12<sup>th</sup> Indonesia Edition, by Elly  
Nurachmah. Elsevier Singapore. 2017

Zabriskie, JB. Essential Clinical Immunology. Cambridge  
University Press 2009.  
<http://sacema.org/uploads/Essential-Clinical-Immunology.pdf>

## BIODATA PENULIS



**Evi Rinata, S.ST, M.Keb.** lahir di Mojokerto, 26 September 1981. Lulus D3 Kebidanan dari Akademi Kebidanan Siti Khodijah Muhammadiyah Sepanjang tahun 2003, dan D4 Kebidanan dari Universitas Padjadjaran Bandung tahun 2006. Penulis melanjutkan studi S2 Kebidanan di Universitas Brawijaya Malang lulus tahun 2014. Karir pengajaran dimulai di Akademi Kebidanan Siti Khodijah

Muhammadiyah Sepanjang dan mulai tahun 2014 sampai sekarang menjadi dosen tetap di Program Studi D3 Kebidanan dan S1 Pendidikan Profesi Bidan Fakultas Ilmu Kesehatan Universitas Muhammadiyah Sidoarjo. Penulis terlibat dalam kegiatan penelitian dan pengabdian kepada masyarakat baik didanai oleh Ristekdikti maupun institusi. Penulis juga aktif dalam mengikuti kegiatan-kegiatan penunjang akademik seperti seminar, workshop, dan pelatihan.

**Hesty Widowati, S.Keb, Bd, M.Keb** lahir di Mojokerto, pada tanggal 8 Juli 1988. Merupakan dosen dosen Pendidikan Profesi Bidan di Fakultas Ilmu Kesehatan UMSIDA. Gelar S.Keb., Bd diperoleh dari Pendidikan Bidan Fakultas Kedokteran Universitas Airlangga Surabaya, lulus tahun 2013. Pada tahun 2015 melanjutkan pendidikan pada program studi Magister Kebidanan di Fakultas Kedokteran Universitas Brawijaya Malang lulus tahun 2017 dan mendapat gelar M.Keb. Dalam tesisnya, penulis meneliti pengaruh paparan pertisida terhadap kadar estrogen dan MDA Uterus pada tikus *Rattus Norvegicus*. Tahun 2018, penulis menjadi kontributor majalah Khasanah UMSIDA dan situs berita online [pwmu.co](http://pwmu.co).

